TÜRK RADYOLOJİ MECMUASI
Vol: 5 - Sayı: 3

Ayrı Baskı

C. Çınar BAŞEKİM

PLUMMER-VİNSON SYNDROMU.

Dr. Muhlis TUZLACI *

Muhterem heyetinize takdim edeceğim vak'aya müsaadelerinizle hastanın şikâyetleri ile başlamak istiyorum.

Adı : H. O. Yaşı : 35. Memleketi: Boyabat. Medenî hali: Bekâr. İşi : Ev K.

Şikâyeti Katı lokmaları yutarken ara sıra olan tıkanmadan ve yutamamaktan, üşümekten ve akebinde ara, sıra gelen ateşten, halsizlikten.

Soy Hali : Anası ve babası sağ ve sıhhatte.

Öz hali : 10-15 sene evvel çiçek geçirmiş. Ara, sıra sıtma nöbeti tutarmış. İlk reglini 14 yaşında görmüş. 1-2 sene muntazam olarak devam ettikten sonra fazlalaşmaya başlamış. Metrorajı varmış. Sıgara alkol kullanmıyor. Veneryen hastalık geçirmemiş. Hiç evlenmemiş.

Şimdiki Hastalığı : 10 sene evvel adetlerini 15 günde bir görmiye başlamış ve günde altı, yedi bez kirletirmiş. Bundan sonra yemek yerken, et ve ekmek gibi katı maddeler boğazından geçmemiye başlamış. Adet günlerini takip eden günlerde halsizlik ve ateş hissetmiye başlamış. Şikâyetler git gide fazlalaşmış, sulu gıdalarda dahi yutma güçlüğü, yokuş çıkarken nefes darlığı ve palpitasyon hissedermiş.

Genel durum : Hasta aktif, sensoryum açık, deri altı yağ dokusu azalmış Yüzü soluk, âdeta toprak rengini andırıyor. Skleralar beyaz yalnız fornixler hafif sarı. Tırnaklar kaşık şeklinde.

Solunum sistemi : Normal.

Dolaşım Sistemi : Apexte sistolik sufl var.

---

* Direktör: Ord. Prof. Dr. Sedat Tavat, Haseki Hast. Tedavi Kl.

Sindirim sistemi : Ağzı etrafında ragatlar var, dilde papillalar atrofiye olmuş, dil, pharynx mucosası soluk.

Sinir sistemi : Normal.

Aşağıda ilâve edilen labaratuar muayeneleri klinik şikâyetleri ile radyolojik muayenede tesbit ettiğimiz; cricoid kıkırdak altındaki çentik, membran, üstünün genişlemesi, yutkunmanın yavaşlaması ile Plummer - Vinson syn. teşhisi koyarak huzurunuza arzediyorum.

Adı Hatice Oğuz

Kan Sayımı :

Eritrosit : 2,980000....., 3.480000....., 2.320000....., 5.200000....., 2.860000.
Hemoglobin: 32 %....., 35 %....., 32 %....., 33 %....., 35 %.....
İndeks: 0,55....., 0,56....., 0,67....., 0,60....., 0,62
Lökosit : 4600....., 4600....., 5200.....
Trombosit : 125.800 (Fonyo)
Eritrosit karakteri : Anizositoz, poikilositoz.
Eritrosit çapı: 7,54 μ (7,4)
Hemotokrit : % 28.....(% 44).....%21
Ort. Eritrosit hacmı : 90 μμc..... 91 μμc (Normali...78-94)
Ort. Eritrosit kalınlığı : M.C.H.: 16,66 Normali...27-32
Vasati korpüsküler Hb: M.C.H.C.: % 18 (Normal...% 30-36)
Vasatî korpüsküler Thickness. M.C.T. 2 μ
Çomak Granulosit .....
Parçalı Granulosit 58
Lenfosit 42
Lacet: Menfi
Kanama müd. : 3'
Pıhtılaşma müd. : 5' başlayış 2' 6' bitiş, 4'
Protrombin Zam.: 19 (nor.: 17')
Protrombin aktivitesi: % 80

İdrar mua: Densite: 1016
Renk : Sarı
Reaksiyon: Asit
Urob. Normal
Tortu, Albumin, Şeker : Yok
Mikroskopik Muayene : 1-2 epitel hücresi.
Kanda üre : 27 mgr. %, 20-40 mgr % 20-40 mgr. %
» Klorür : 347 mgr. % 320-350 mgr. %
» Total Protein : 7,44 gr. % 6,5-8,0 gr. %
» Albümin : 4,66 gr. % 4-5 gr. %
» Globulin : 2,78 gr. % 2-3 gr. %
» Total Billurubin : 0,50 mgr. % 0,30-0,60 mgr. %
» Konjuge Billurubin : (—) (—)
» Timol Bulanıklığı : 4 U (2 - 5 N)
» Çinko Bulanıklığı : 18 U (7 - 12 U)
» Fenol Bulanıklığı : 18 U (15 - 18 U)
Bazal Metabolizma : (+ 25) (+ 30)
İyot Abteyk testi : % 46

Adı : Hatice Oğuz

Kan Sayımları :

Eritrosit : 3.030000....., 3.500000....., 4.040000....., 4 020000.....
Hemoglobin : 54 %....., 57 %....., 60 %....., 75 %.....
İndeks : 0,9....., 0,81....., 0,87....., 0,93.....
Lökosit : .....

Sideremi indozabl bulundu. 10 gün sonra demir yüklenmesi yapıldı. İnisial sideredi : ...58γ. 120 mgr. Fe (4 tablet Ferronicum) verildikten 2 saat sonra sideremi : ..... 153 γ. 4 saat sonra : 95 γ. 6 saat sonra 53 γ. 8 saat sonra 45 γ. bulundu. (50—80 γ. %).

Tedavi olarak Fer reduit, (3 gr.) verildi. Sonra günde 4 tablet Ferronicum verildi. 500 mgr. C vit.

Bu sendrom, az bilinen, nadiren teşhis edilen, sistematik olarak araştırılmıyan bir hastalıktır. **Waldenström** ve **Kjellberg'e** göre esophagusun en sık rastlanan hastalığı olmasına keza **Mac. Millan'ın** dysphagieden şikâyet eden 1600 hastanın % 13 ünde rastlanmasına rağmen bu âfet hakkındaki sükûtun sebebi nedir? İlerde etyolojisinden bahsederken söyliyeceğimiz gibi syndromun tahassülü için bir çok şartların bir arada bulunması icap etmektedir. Hususiyle coğrafi durumun rolü olduğu sanılmaktadır. Meselâ şimali Avrupa memleketlerine nazaran Fransa'da çok daha nadir olduğu zannedilmektedir. Vinsona kadar globus histerikus, disfajı primitiv, esofagus spazmı etiketi altında sınıflandırılmıştır. Nihayet bu âfetin bilinmemesi karşısında Radyologlarda bunu meydana çıkaracak bir tekniği benimsememişlerdir.

Tarihçesi : 1893 te **Blankestein** bu syndromun tam tarifini yapmıştır. 1911 de **O. Clarck** oesophagus ağzında bir membranı olan vak'a tarif etmiştir. **Mosher** 1917 de bu membranları kaydetmiştir. 1919 da **Kelly** ve 1922 de **Vinson** bu vak'aları yanlış olarak oesophagus ağzındaki spasme ile müterafık histerik dysphagie olarak adlandırmıştır ve Röntgen muayenesinde anormal bir durum olmadığını bildirmiştir (**Ross Golden** S. 271). **Paterson** 1919. Oesophagus ağzı hizasında yerleşmiş olan müköz değişiklikleri tetkik etmiştir. Daha sonra 1926 da **Moersh** ve **Connor** glosit ve ağız mukosasının kuruluk ve atrofisi ile beraber olan 65 vak'ayı neşretmişlerdir.

Plummer - Vinson Syn. Adı altında tanınmış olan bu hastalık müteatdit münakaşalara yol açmıştır. Bazılarına göre bu isim yerine **Kelly - Paterson Syn.** ve bazılarına göre **Waldenström - Kjellberg Syn.** kullanılmalıdır. Diğer bazıları ise **Sideropenique Dysphagie** tâbiirni teklif ediyorlar.

Sideropenik disfajinin şahsiyeti halen kat'i bir surette kabul edilmiştir. İki esas unsuru mevcuttur. Mikrositer hipokrom anemi ve yüksek disfaji.

Etiologie : Şimal memleketlerinde ve menopozdaki kadınlarda sık görülmesi hormonal faktörleri düşündürmüştür. Keza tedaviden alınan neticelerin mükemmelliği, bir karans hastalığı olduğunu ve primitif etiologique faktörlerin gayri kâfi bir demir assimilasyonu olduğunu düşündürmüştür. Bu gıdaî demir yetmezliğine bağlı olduğu gibi bir vitamin karansı ile müterafık olarak, sindirim bozuklukları sebebiyle bir demir assimilasyonu bozukluğu mühim bir rol oynıyabilir. (Bilhassa B gurubu vitaminleri) . Kadın, gebelik, menstüration, lactation, mükerrer kanamalar, şiddetli diyareler (**F.F. Simpson** gıdai demirin yeter derecede olduğunu mide fonctionunun gayri kâfi derecede olup assimile edemediğini göstermiştir) . **P. Vinson Syn.** tahassülü ve kadındaki kesretini izah eder. **Kjellberg'e** göre erkekler % 4, **Vinson'a** göre % 18 musap olurlar. Yaş 15 - 50 arasındadır.

Demir eksikliği disfajisine Anglo Sakson ve İskandinav memleketlerinde sık rastlanmaktadır. Bunun bir İdiosyncrasie olduğu meçhuldür. Her halde bu enteresan nokta aydınlanmalıdır. İskandinav ırkı Almanlara yakındır, Fransada da ırk ve iklim yakınlığı mevcuttur, fakat neşriyat çok

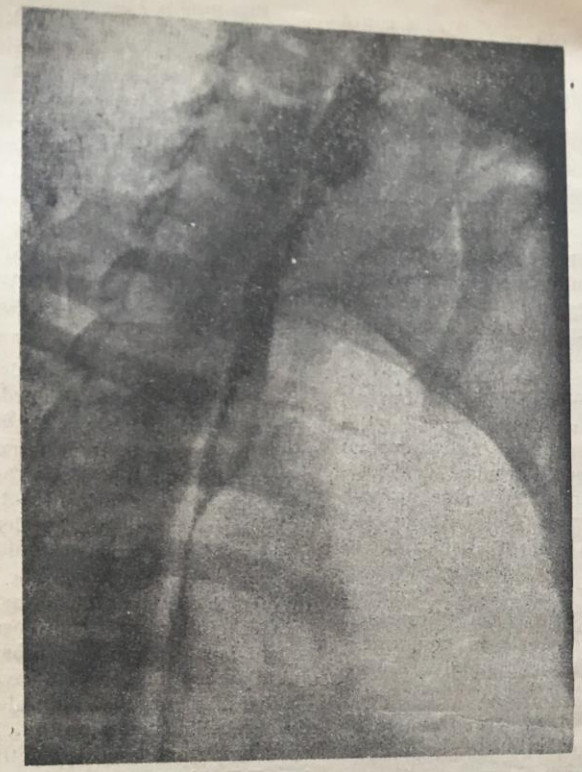

Şekil 1 (Profil)

azdır. Buna mukabil Amerikan zencilerinde ve Çinlilerde görülmektedir. Görülüyor ki bu syndromun teşhisi coğrafi durumdan ziyade araştırmanın dikkatine bağlıdır.

Klinik görünüşü **Mc.Kenzie** 1918, **Brown Kelly** 1919.1927, **Peterson** 1919, **Munro Kameron** 1928.1929. tarafından incelenmiştir. Hastalığın başlangıcı sinsidir. Birçok seneler devam eder. Kendi kendine iyileşmiye meyil yoktur. Sosyal sınıfı ve zekâ seviyesi normalin altındadır. İdrak noksanlığından tedavi edilmelerine kandırmak zordur. (Hastaların % 19 u dilatation tedavisini red etmişlerdir. **Brit Med. Journal** 1953 S. 650) . Bizim vakamızda kabul etmemiştir. Kadınların lactation, menopoz ve vajinal kanamalarında sık rastlandığı kanaati mevcuttur. Bazıları orta yaştaki tek yaşıyan kadınlarda ve evlilerde müsavi nispette olduğunu ve bazıları da orta yaştaki bekâr kadınlarda daha sık olduğuna inanırlar **(Maurice Feldman S. 28)** .

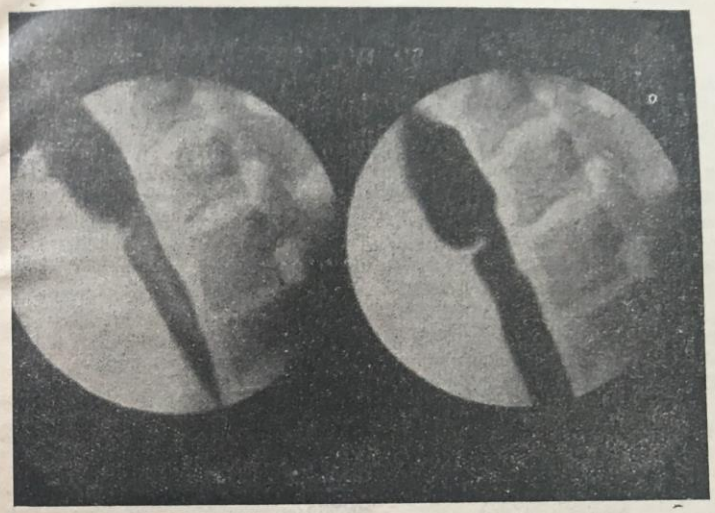

Şekil 2 (Profil)

Yüz : Soluktur, sarıya kaçar alçak hemoglobinden olduğu kadar deri pigmantationunun değişikliği ile de alâkadardır. Zayıftır, dişler dökülmüştür. Yorgun ve atalete mahkûmdurlar.

Mukozalar sathi bir erosiona uğrıyarak beyazlaşmıya meyyaldir, dil tamamen düz ve cilâlıdır, atrofiktir, ağız farinx mukosası ayni durumdadır. Dudaklar incedir, elâstikiyetini kaybetmiştir, komissura labialislerde çatlaklar veya ekzema mevcuttur. Salya azalmıştır, yanak ve damak mukosaları kuru ve soluktur. Vulvada prurit ve tahriş belirtileri mevcuttur. Tırnaklar eğilir, çabuk kırılır, kaşık şeklini alır.

Dysphagie gittikçe artan bir karakteri havidir. Uzun zaman normal seyredip krizler yapabilir. Hasta boğazındaki anormal bir sıkışmadan müş tekidir. **Flettin** 35 vakalık tetkikinde hastalar bu yutma güçlüğüne o kadar alışmışlar ki âdeta bunu bünyelerinin tabi bir icabatı gibi hissediyorlarmış.

Dysphagie hastanın yemeği hypophrynxten esofagus içine hareket ettirmiye ve atmıya muktedir olamamasından müteşekkildir. Hasta meraklıdır, hattâ yeis içindedir. Yutma teşebbüsü tesirsizdir. Tekrarlar. Tesirsizdir zira kabiliyetli bir teşebbüs yemeği larynxe götürecektir. Bir şey içmek için yardım etmez ve faydasızdır. Git gide hasta yutamaz boğulur gibi olur. Hoş olmıyan tükürme geri getirme, gırtlağını temizlemek için öksürmeler tekrarlar. Bu tükürme **P. Vinson Syn.** için karakteristiktir. Zira kusma ve bütün esofajı boşaltma alt darlıkları işaret eder. **P.V.Syn.** da hastanın çıkarttığında gıda toplanmamıştır ve retan-

tion yoktur. Bu halde hastanın ailesine ve doktoruna histeri intibaını verecektir.

Dysphagie'nin sebebini müellifler muhtelif şekillerde izah etmektedirler. Postcricoid nahiyede ve bazan aort arch'ı hizasına kadar uzanan membran, ağ teşekkülü mekanik olarak gıda geçmesine mani olur (**Golden**). Organik stenose'dan olan dyspahgie'de darlık crico - phryngeal sfinkter hizasındadır veya yakınındadır. 1-2 mm. kadar lumen darlığı meydana getirebildiği gibi bazan stenoseun uzak mesafelere kadar gittiği de müşahede edilmiştir. Bazan esofagoskop geçmiyebilir (**J.A.W. Bingham**). **Simpson** dysphagie'nin muhtelif sebeplerle olduğunu düşünmektedir. Lüzumlu mucositelerin eksikliği, spasme, postcricoid membran teşekkülü, sathî ulceration veya maligne bir tümör teşekkülü. 1935 de **Mc.Gibbson** dilatation tedavisi ile hastaların rahatladıklarını, gıdaların kolayca geçtiğini ve kilo aldıklarını bildirmiştir.

Disphagie'nin sebebi nöromüsküler mekanizmanın bozulmasıdır (Feldman).

Patalogique hâdise : Kronik iltihabi infiltrationun tevlid ettiği esofajit ve hemen cricoid kartilajın altında ve hypopharynx'in ön cidarında teşekkül eden zarlardan ibarettir. Bu zarlar aslında iki mucosa tabakası ve aralarındaki bağ dokusundan ibarettir (**Marcel Brombart**). **William Darby** radioaktif demir vererek, glositlerin dyspagie olsun veya olmasın bu sebeple ileri geldiğini göstermiştir.

Anemi hipokrom tipte olup eritrosit adedi 2,500,000 - 4,000,000 arasında hemoglobin % 25 - 60 arasında değişir. En sık % 41 - 55 arasında rastlanır. Bu anemi sabit değildir ve **Kjelberg** anemi olmıyan vakalarda tıbbi tedavi ile şifa görmüştür. Tıbbi tedavi sayesinde oesophagus symptomları bilhassa dysphagie iyileşmektedir. Bizim vakamızda da dilatation yapılmadan tıbbi tedavi ile dysphagie tamamen düzelmiştir fakat müteaddit defalar yapılan radyolojik muayenelerde cricoid hizasındaki bant zail olmamıştır. Tıbbi tedavi ile tamamen kaybolan bantlar gösterilmiştir.

Netice itibariyle umumi düşünce ve bulguları toplıyacak olursak cesophagustaki organik değişiklikler, bant ve ağın teşkil ettikleri darlıklar yutma güçlüğüne sebeb olmaktadır. Keza nöromüsküler mekanizmanın bozulması sorumludur, demirin uzviyetin diğer kısımlardaki mühim fonksionel değeri de nazarı itibara alınmalıdır.

Radyolojik muayene ile teşhis kliniğe nazaran geç kalmıştır. 1939 da **Kjellberg, Lysholm** ve **Kemp, Harper** bu syndrome'da oesophage'daki membranları göstererek Radyolojik teşhisi kolaylaştırmışlardır. Crico - pharegien adelenin hizasında 5-6, servikal vertebralar civarında veya aort izinin hizasında baryum sütununda negatif bir imaj bırakırlar. Yumuşak bir boruyu sıkan bir iplik manzarası verir. Bu görünüş, kontrast geçerken, scopie ile görülebilirse de filimle tespit güçtür. Hypopharynxin baryumla tam dolduğu zamanı tespit etmelidir, zira ancak yutmanın bu safhasında lezyonlar Radyolojik oalrak görülebilir. Klişelerin alınmasını yutmanın uygun safhasına rastlatabilmek için **Laurell** şu usulü tavsiye etmektedir.

— Hastaya büyük bir lokma baryum verilir, ağzında tutması söylenir.

— Scopie yapılır (Pharynx santralise edilerek).

— Yavaş, yavaş ve yüksek sesle 1, 2, 3, 4, 5 sayılır.

— Daha evvel kendisine izahat verilmiş olan hasta, Radyolog 3 rakamını saydığı anda ilâcı yutar.

— Hypopharynxin tam genişlemesinin hangi rakama rastladığı not edilir.

— Bu manevra birkaç kere tekrarlandıktan sonra böylece tayin edilen zamanda grafiler alınır.

1940 dan beri **Holm** tarafından tarif edilen ve tekâmül eden sinema makinası kullanılmaktadır.

I — Profil bir klişede şunlar görülür. Baryum sütununun ön kenarında birkaç milimetre derinlikte bir veya iki çentik görülür (bu belirti patagnomoniktir - **Marcel Brombart** 1956). Bunlar ya oblik olarak aşağıya doğru inerler, hipofarenx ön duvarına diktirler. 5. veya 6. cervical vertebra hizasındma musculus erico - pharyngeus depresyonunun karşısında ve hemen cricoid kıkırdağın altında bulunurlar. İlerlemiş vakalarda bu çentikler ayni şekilde (oblik radyogramlarda olduğu gibi) face radyogramlarda da görülür. Hattâ oesopage'ın üst kısmında Ca. ile karıştırılacak derecede darlık yapabilir.

Tam dolunca halka şeklinde bir boğum olur. Oesophagoscopie'de ön cidarda yarım ay şeklinde kapakçıklar görülür. Mambranlar çok incedir ve bazan oesophagoscopie'de görülmediği halde radiographie'de teşhis konan vakalar vardır. Görülmemelerinin sebebi çok ince olan membranların endoscopeun geçerken yırtması ve örtmesindedir.

II — Ayni tipteki çentikler yan kenarlarda da görülebilir. (Şemalarda gösterilmiştir).

III — Eğer lumen çok darsa yutma esnasında husule gelen şiddetli musculaire effort'lar yüzünden artan basınca bağlı olarak hypopharenx ve oropharenx'te dilatation husule gelir.

IV — **Vallecular** singn. Yutmadan sonra ve yutma esnasında baryumun valleculae ve pyriform sinuselerde anormal retantionudur.

Normal anatomisini hatırlarsak ve yutma fiilini tatbik edersek: 1, dilin pharynxin arka duvarına doğru hareketi - 2, stylohyoid ve mylohyoid adelelerin contractionu ile hyoid ve larynxin yükselmesi - 3, bir an için phayngial mesafenin tıkanması - 4, bolusun açık pharynx mesafesinde tazyik altında kalması ve itilmesi ile normalde kontrastın valleculae'ya dâhil olup derhal oesophagusa geçtiğini görürüz. Birçok zamanlar izi valleculae'de kalır. Bu kadar küçük bir miktarın kalması valleculaire sign için mühim değildir. Epiglottis yutma esnasın da baryumu iki kısma böler ve baryum yan duvarlardan pyriform sinuselere geçer eğer bu mıntakada bir Tm. mevcutsa dolumda kifayetsizlik olur. Vallecular sign bunun aksidir. Doluş tam ve muntazamdır, fakat normal zamandan fazla retantion mevcuttur. **Ritvo Shauffer** 1952 S. 57 in tecrübelerine göre vallecular sign organie lezyon olmadan neurotic menşeli dyspahagielerde görülmez.

V — Oesofagus ağzı altının spasme ile daralması.

VI — Yutkunmanın yavaşlaması.

Komplikasyonlar : En mühim olanı müköz lesionlardan, habis degenerescence teşekkülüdür. Amsterdam cancer enstitüsünden **Wassink** hypophrynx, ağız boşluğu ve oesophagus vakalarının dikkatli tetkik ve anemnazlerinde : ekseri vakalarda dysphagie sidéropénique bulunmuştur. İngiliz cancer araştırma komitesinin 1942 bülteninde 65 Postcricoidien ca. vakasından 54 (%83) ününün kadınlarda bulunduğu ve oesophagus cancerlerin de bu nispetin % 16 olduğu bildirilmiştir. **Alhbom** 1936 dan beri, ağız boş-

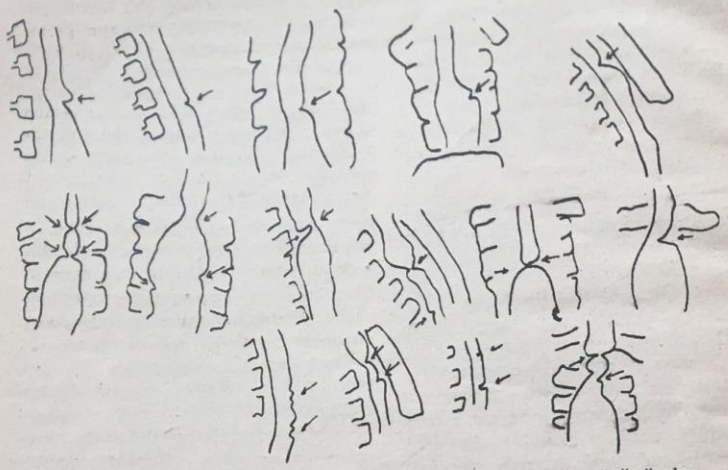

Şema 1 — Plummer-Vinson syn. da muhtelif radyolojik görünümler. (Andre Gernez).

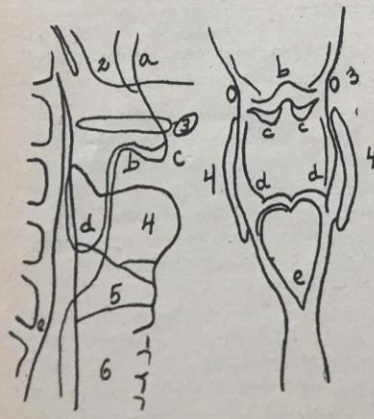

1 — Maxillaire inf.
2 — L'os hyoid.
3 — Le cartilage throide.
4 — Le cartilage cricoide.
5 — La trache.
6 — L'empreinte de la base de la lague a
B) L'empreinte de l'epiglotte.
C) Les forsettes glosso-epiglottques ou valle'cules
D) Les sinus piriformes.
E) Et l'empreinte de sphincter de la bouche de killiane.

(Şema — 2 — Normal Anatomi (Marcel Brombart)

luğu, oesophagus ve pharynx cancerlerinden mustarip 250 kadın üstünde yaptığı araştırma'arda % 70 sidéropenique dysphagie bulmuştur. Bu sendrom ile ca. münasebeti mucosadaki atrophique dysphagie bulmuştur. Bu sendrom ile ca. münasebeti mucosadaki atrophique değişikliklerle alâkalı olduğu düşünülmektedir. **Simposn** bu âfetin yalnız oesophagus ağzında değil, dijestif kanal boyunca da pré-cancéreuse bir rolü olabileceğine dikkati çekmiştir.

Teşhisi tefrikide : Congenital ağ ve valve'ler nazarı dikkate alınmalıdır. Cricoid cartilage hizasındaki membran çok nadirdir. İmaj çok benzemek le beraber Plummer-Vinson syn. gerek klinik ve gerekse diğer radyolojik bulgularını gösteremez.

Netiçe : Hasta tedaviden tamamen istifade etmiştir. Klinik şikâyetler tamamen zail olmuştur. Bu iyilik iki ayda tamamlanmıştır, yapılan radyolojik kontrollerde bir değişiklik olmamıştır. Dysphagie'de nöromüsküler mekanizmanın rolü ve demirin (uzviyetin hayatî merkezlerindeki mühim fonctioları ile) ilgisi olduğu teyit edilmiştir. Vaka dolayısiyle literatür tetkik edilmiştir.

LİTERATÜR

1 — **Andre Gernez.**
Dysphagie sideropenique ve oesophagus membranları. La Presse Medicale. N. 26: S. 362. 1949.
2 — **Bingham ve Logan.**
The Nature and Treatment of Plummer _ Vinson Dysphagia British Medical Journal. Sep. 19. S. 650. 1953.
3 — **Marcel Brombart**
La Radiologie Clinique de L'oesophage S. 335. 1956
4 — **Max Ritvo İ.A. Shauffer.**
Vallcular Sign. S. 271. 1959.
5 — **Mechan**
Roentgen Sign in Clinical Diagnosis S. 841. 1956
6 — **Maurice Feldman**
Clinical Roentgenologie of the Degestive tract. S. 28. 1945.
7 — **Ross Golden S. 271. 1959**
8 — **Schinz. Baensch. Friedl. Uehlinger.**
Roentgen Diagnostics. S. 3130 - 3193. 1954.