TURK
RADYOLOJİ MECMUASI

Temmuz — Ekim, (1965) — Ocak 1966

VOL. : 10 — 11 SAYI : 3 — 4 ve 1 OCAK — 1966

TÜRK RADYOLOJİ CEMİYETİ TARAFINDAN NEŞREDİLİR.

TÜRK RADYOLOJİ CEMİYETİ İDARE HEYETİ

BAŞKAN . . . . . : **MUHTEREM GÖKMEN**
G. SEKRETER . . . . . : **GÜRBÜZ AHISKALI**
MUHASEBECİ . . . . . : **ALPTEKİN PEKER**
ÜYE . . . . . : **ERDOĞAN ALTUĞ**
ÜYE . . . . . : **NİJAD BİLGE**

İLMİ BÜRO :

Doç. Dr. Reha UZEL
Dr. Muhlis TUZLACI

TÜRK RADYOLOJİ MECMUASI

ÜÇ AYDA BİR ÇIKAR

VOL. : 10 — 11 SAYI : 3 — 4 ve 1 **OCAK — 1966**

İÇİNDEKİLER

Dr. Gürbüz AHISKALI . . . . . 3 — Pediatrik Radyoloji

Doç. Dr. M. ÖZGÖR — Doç. Dr. E. SABAR — Dr B. ÖZDEN — Dr. M. GÜNEY — Dr. B. İSKEÇELİ . . 13 — Translomber Aortografi (50 vakanın münasebeti ile)

Prof. Dr. Cevat ALPSOY — Doç. Dr. Ayhan ARITAMUR . . . . . 21 — Yeni Doğmuş Çocuklarda, Radyolojik Tetkikin Önemli Olduğu Malformasyonlar.

Dr. Muhlis TUZLACI — Doç. Dr. Cem'i DEMİROĞLU — Dr. Muzaffer ÖZTÜRK . . . . . 26 — Dün ve Bugün

Haberler 29

Sahibi : Türk Radyoloji Cemiyeti adına Prof. Dr. Muhterem GÖKMEN — Yazı İşleri Müdürü Dr. Saim AYKIN — Türk Radyoloji Mecmuasında çıkan yazılar, Yazı İşleri Müdürlüğünden müsaade almadan iktibas edilemez. — Sayısı 2,5 lira.
İdarehane : Babıâli caddesi, 19/2, Cağaloğlu,
İstanbul - Telefon : 22 00 37

BAHA MATBAASI — İSTANBUL, 1965
Cağaloğlu, Servili Mescid Sok. No. 20

Tel. : 27 32 44

PEDİATRİK RADYOLOJİ

Dr. Gürbüz AHISKALI *

Bazı yabancı memleketlerde bu arada Amerika Birleşik Devletlerinde ayrı bir ihtisas şubesi olan pediatrik radyoloji'de çalışmış otoritelerin konferans ve yazılarından faydalanarak, şahsî tecrübeyi de katarak aşağıdaki hususlar tesbit edilmiştir.

Umumî Hususlar :

Çocukları: 1 — Süt çocukları, 2 — Oyun çocuğu 3 — Mektep çocuğu olarak üçe ayırıyorsak da ikinci ve üçüncü kısımda çocuğun ruhî gelişmesi bizim çalışmamıza tesir etmektedir. Çocuk vardır okula gitmektedir ailenin yegâne çocuğudur bütün israra rağmen röntgen masasına yatmak istemez başka bir deyişle kooperasion yapmaz bu takdirde aileyi radyografi odasından dışarı çıkarmak bize yardım etmektedir. Nazını çekecek kimse olmayınca çocuk daha kooperatif olmaktadır. Zaten bilindiği gibi radyografi odasında radyografiye edilen kimseden başkasının ancak lüzumlu ise hususî önlük ve eldivenle yardımcı olarak kalması uygundur. Bazen üç yaşında bir çocuk size tam olarak itaat etmekte işinizi kolaylaştırmaktadır. En iyisi anladığı çağda çocukla aykınlık kurmaya çalışmak ona göre ne dereceye kadar kooperasion elde edebileceğimizi anlamak hatta onunda bize yaklaşmasını temin etmektir.

* İ. Ü. Çocuk Cerrahisi ve Ortopedi Kliniği Röntgen Mütehassısı.

Aile başka bir problemdir. Biraz sert hareketinizi yanlış tefsir edebilirler. Kolon muayenesi yaptığımız daha evvel kendisine izah etmeye çalıştığımız bir köylü kadın, çocuk ağlamaya başlayınca, dışarda çocuğum ölüyor diye saçını başını yolmaya başlamıştı, onu çocuğunu tekrar göstererek teselli edebildik.

Çocuk hastalıkları ile uğraşan radyoloji servisleri ileri memleketlerde onların hoşlanacağı şekilde dekore edilmiş ve bu husustaki yardımcı cihazlar ilâve edilmiştir.

Röntgen cihazı: 300 - 500 MA ve 1/120 sec lik kısa zaman ayarı ile 0.05 sec lik Bucky diaframı olan cihazlar en elverişli olanlardır.

Mümkün olduğu kadar az radiasion'a maruz bırakmak için bilhassa floroskopide diaframı az açmak, kısa zaman, iyi adaptasion, kaliteli teknisien kullanmak süt çocuklarında 60 kv 2,5 MA ile azami 3 dakika floroskopi süresi gereken muayeneyi yapmak için kâfi gelmektedir. Erkek çocuklarda adolessans esnasında ve sonrasında gonatları fazla radiasiona maruz kalmasına mani olmak faydalıdır. Bazı yerlerde mükerrer ürografi isteniyor, üretra istenmiyorsa erkekte testisler kurşun bir muhafaza ile örtülmektedir.

Kemik Sisteminin Radyograifsinde:

Kafa radyografilerinde: Lateral de başın altına katlanmış bir çarşaf veya sünger koyarak başı tesbit maksadı ile ürografide kullanılan tazyik bandı konarak kafa istenilen şekilde grafie edilir. AP radyografide kolları yanına tesbit edilmiş çocukta proteksion için eldiven ve önlük giymiş bir şahıs başın iki tarafına yastıkla tazyik ederek istenen pozisionu temin eder. 4-5 yaşındaki çocuklarda radyografi için kafa ünitelerinden istifade edilebilir.

Ekstremite rodyografilerinde el ve ayaklar için plâstik lusit bir plâk ile tazyik ederek parmakların düzgün vaziyette kalmaları temin edilir (Şekil: 1-2).

Boyun Radyografisi :

Boyun bilindiği gibi bilhassa süt çocuklarında kısadır. AP de oksipital foramen ile çene ayni vertikal düzleme gelecek şekilde arkaya fleksion durumunda kollar aşağı çekilerek enspirasion esnasında çekilmesi şayanı tavsiyedir. Lateral radyografi çocuk çocuk sırt üstü yatar pozisionda iken sırt altına boyunu az miktarda ekstansiona getirilecek kadar bir yastık konduktan sonra, çocuğun başı vertikal olarak masaya doğru tazyik edilerek ve bu esnada hareketine mani olmak maksadı ile başka biri kollarından aşağı çekerek boynun daha iyi meydana çıkmasını temin etmesi faydalı olur (Şekil: 3).

Oturabilen kooperatif çocuklarda dizler altına kum torbası konması lateral radyografilerde çocuğun daha iyi başını ekstansiona getirmesine yarar (Şekil: 4).

Boynun ekstansionda ve iyi bir enspirasyon esnasında radyografiye edilmek istenmesine sebep Lateralde retrofaringeal mesafe en iyi bu şekilde demostre edilebilir. Çünkü bu esnada nazofarinks hava ile dolar

Akçiğerlerin Radyografisi :

Çocuklarda derin ensprasionda onuncu kaburganın arka kenarına kadar akciğerlerin genişlemiş olduğu görülür. Bunun temini için gerekirse radyografinin tekrarı gerekmektedir.

Bebeklerde sırt üstü yatar pozisionda kollar yukarda ve kafanın iki tarafında tespit edilerek 120 cm. den tam AP projeksionda grafi yapılır.

Oyun çocuklarında oturur vaziyette

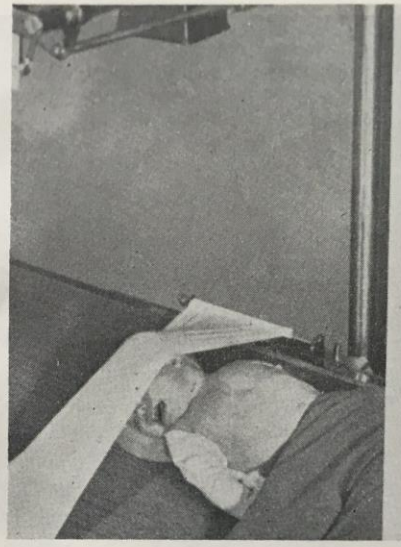

Şekil: 1 — Baş'ın Lat. radyografisinde immobilizasionu. Başın altında sünger yastık vardır.

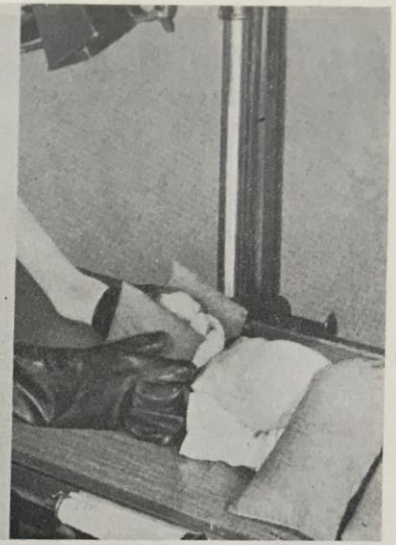

Şekil: 2 — AP kafa radyografisi yastıklar kurşun eldivenlerin baştan uzaklaşmasını ve başın immobilizasionunu temin eder.

iki metreden PA akciğer radyografisi çekilmesi faydalıdır (Şekil: 5-6).

Bazen lateral radyografide PA radyografide görülemiyen retrocardiak lenf guddelerindeki mütebariziyet tesbit edilir. Şüpheli floroskopide faydalı bir muayene metodudur, (Hope J. w.).

Bronkografide intübasion faydalı olmaktadır.

Hazım Sistemi Radyografisi ve Batın :

I — Direkt batın radyografileri : Bunların çekilmesi ve okunmasında radyolog'a düşen rol mühimdir. Bu hususta aşağıdaki pozisionlar tavsiye edilmektedir :

1 — Yatar vaziyette AP

2 — Ayakta AP

3 — Sol yan yatarken, horizantal ışık ile vertikal buki kullanılarak .

Süt çocuklarında yüksek odstraksion tabir ettiğimiz duodenum mıntıkasında olan hadiselerde mide dolu ise aspire ettikten sonra hava verilerek direkt metodla obstraksion mıntıkası tespit edilebilir. Bunlarda obstraksiona rağmen

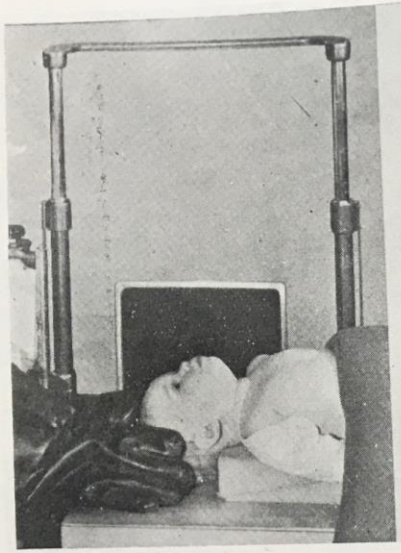

Şekil: 3 — Lat. boyun radyografisi için pozision. Boyun ekstansionda omuzlar aşağı çekilmiştir.

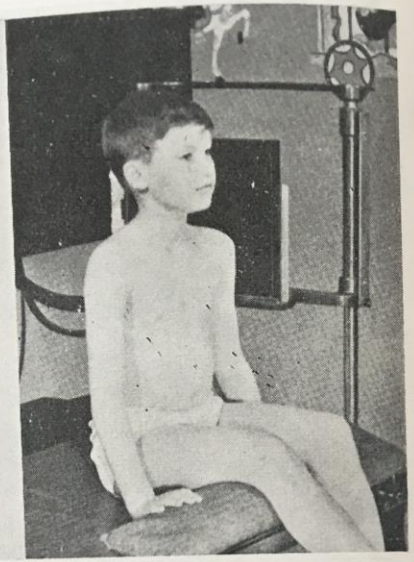

Şekil: 4 — Koperatif yaşta oturur vaziyette dizler altına yastık konarak boyun daha kolaylıkla ekstansiona getirilir.

rektumda bazen gaz olmasına sebep daha evvel yapılmış müteaddid tuşe rektaller olduğu unutulmamalıdır.

Direkt ayakta çekilen radyografilerde mekanik ve paralitik ileusları başlangıç devrelerinde ayırmak için, takibi mümkün ayni barsak ansasında iki ayrı seviyenin mevcut olup olmadığına bakılır. Bu hal mekanik ileus'un belirtisidir.

Süt çocuklarında genişlemiş barsak kısmının ince veya kalın barsağa ait olduğunun ayrılmasının zor olduğu vak'alarda dikkatli yapılan lavman opak, bu hususta faydalı olur.

Anus inperferatus : vak'alarında anus veya olması lâzım gelen mıntıkaya kurşun veya metal bir marka koyduktan sonra baş aşağı AP ve LAT radyografiler çekilir ve Lat de rektumda mevcut gaz gölgesinin anus'a olan mesafesi ölçülür. Bu wangestain'a göre gaz gölgesi sacrococsigeal mafsaldan pubis alt kenarına çizilen hattın üzerinde veya anusa yakın kısmında olursa, başkalarına göre de bu mesafe 1.5 cm. veya az olursa aşağıdan açılması mümkündür. Fakat bunun kıymetlendirilebilmesi için aşağıdaki hususları nazarı dikkate almalıdır :

1 — Doğum'u takip eden 24 saat zarfında yukarı hazım yollarında bir patolojik vetire mevcut değilse ancak yeteri

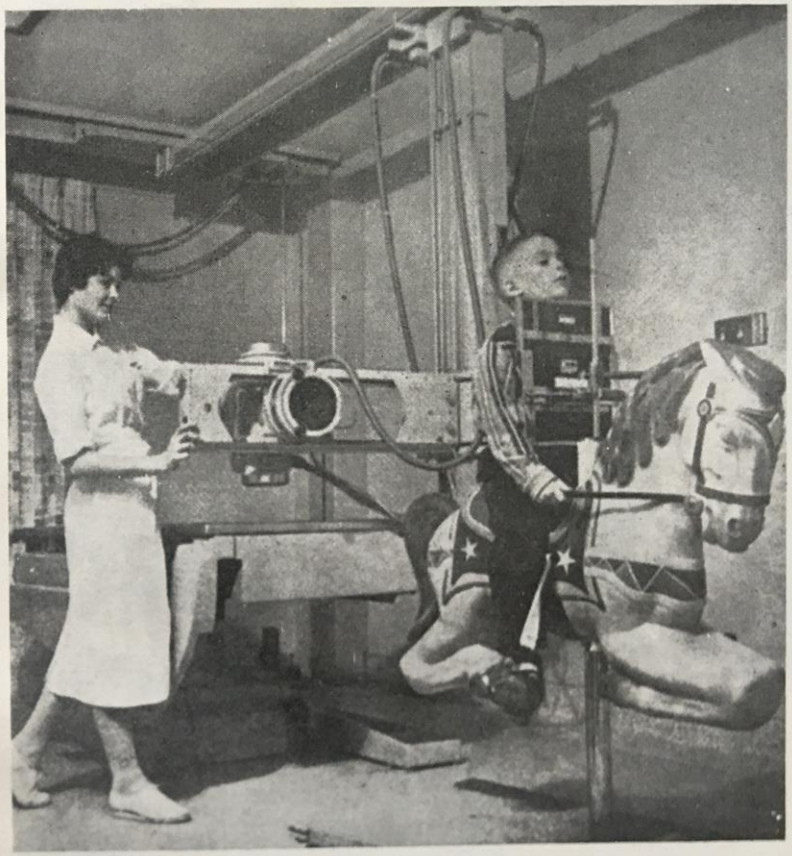

Şekil: 5 — Oyuncak at üzerine tesbit edilmiş aks üzerine konan kaset taşıyıcıdan istifade ederek ata biner vaziyette çocuğu meşgul ederek PA akciğer radyografisi çekilmesi

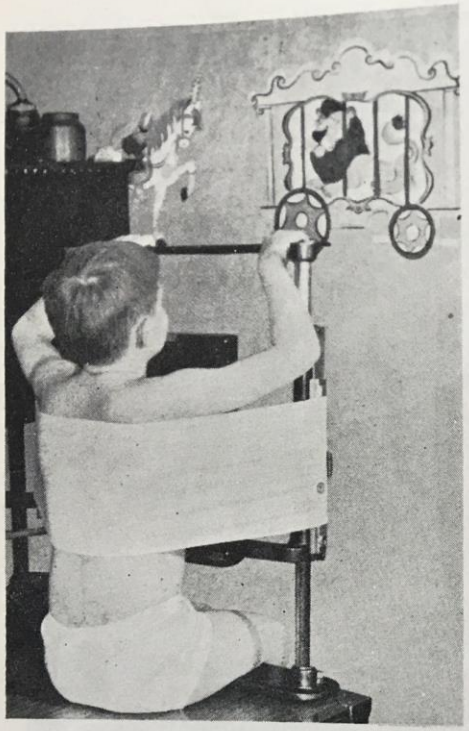

Şekil: 6 — Çocuk kooperatif çağa gelince oturur vaziyette immobilize edilerek PA projeksionda akciğer radyografisi çekilir. Duvara konan şekil çocuğun dikkatini çekmekte ve radyografi odasını daha atraktiv yapmaktadır.

kadar hava ağız yolu ile rektuma gelebilir. Daha kısa zaman zarfında çekilen radyografilerde (kusma da olmuşsa) bu mesafe uzun çıkar.

2 — Çocuğu baş aşağı sallandırdıktan sonra beş dakika beklenmelidir.

3 — Rektumda kalan mekonium yalnış intiba verebilir.

4 — İnce olan barsak cidarı baş aşağı pozisionda muhteviyatı sebebiyle bir miktar uzayacaktır.

5 — Markanın kayması mümkündür.. İyi tespit gerekmektedir.

6 — Radyolojik distorsion hesap edilmelidir.

7 — Inperfore anusla beraber rekto-vaginal, rekto-vesikal, recro-perineal fistül olan vak'alarda fistülografi yapılmalıdır.

II — Kontrast Madde İle Hazım Sisteminin Tetkiki :

1 — Çocuğun hazırlanması : Mide dolu ise aspire edilmelidir, aç olunca opak maddeyi daha kolaylıkla almaktadır. Hatta gereken vak'alarda mideyi

daha iyi temizlemek için fizyolojik su ile mide yıkanır.

2 — Çocuğun tesbit metodları (süt çocukları için).

a) Çocuğun teknisien tarafından tutulması.

b) Özel salıncak gibi olan BOWEN cihazına konması.

c) Formika veya plastik bir düzleme altına sünger konduktan sonra geniş bağlarla kolları başının iki yanına gelecek şekilde tesbiti. (Şekil: 7).

b) Lipiodol ve benzeri yağlı maddeler özafagus tetkiklerinde aspirasionu ve takip etmesi muhtemel ameliyat için teneffüs sahasını daraltan bir durum meydana getirdiklerinden tavsiye edilmemektedirler.

C) Gastrografin: Diatrizoate sodium (Hypaque sodium) suda eriyen bu opak madde, bilhassa özegagus darlık ve anomalilerinin, trakea-özafajeal fistüllerde, gastro-intestinal obstraksionlarda, perforasion beklenen vak'alarda, megakolon da olduğu gibi pilor hipertrofisi vak'alarında da kullanılmaktadır.

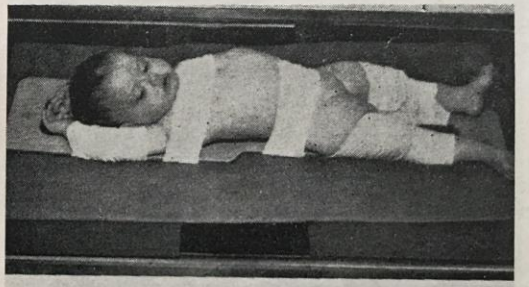

Şekil: 7 — Hazır sisteminin tetkiki için çocuğun formika üzerine geniş bantlarla tesbiti.

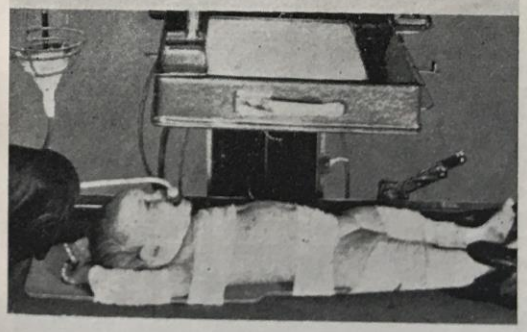

Şekil: 8 — Açık hazneden ağıza tatbik edilen boru vasıtası ile apak maddenin verilmesi.

3 — Kullanılan opak maddeler :

a) Barium suspansionu ile: yaşlıca çocuklarda tad vermek için serum glikoze ile hazırlanacağı gibi içine çukulata da konabilir.

d) Biz çocuklara yapılan ürografilerden arta kalan urugrafin'i topladık bunu 1/3 nisbetinde sulandırdık kristalize olduğu için ılıtarak tekrar erimesini temin ettik bunu dörtyaşında özafagus darlığı olan bir vak'amızda ve HİRSCHPRUNG

hastalığı olan vak'alarımızda bütün kolonun tetkiki için kullandık.

4 — Opak maddenin verilme şekli: (süt çocuğu ve iki yaşına kadar olanlarda):

a) Biberon (emzikli şişe ile) deliği geniş açılmış olmalı ve dışardan hava girmesi temin edilmelidir. Aç süt çocuğu bunu gayet iyi emmektedir.

b) Tatlı kaşığı ile ağıza dökülerek.

c) 8 - 10 numara sertçe lâstik sonda burundan veya ağızdan mideye sokularak dış ucu flaster ile tesbit edilir ve enjektörle opak madde verilir. Bu taktirde özafagus'u tetkik edebilmek maksadı ile floroskopik kontrol ile sondanın ucu yukarı kısma çekildikten sonra enjeksion yapılarak temin edilir.

d) Açık hazneli ucunda 50 cm kadar aleminyum ucu kıvrık bir boru ağıza tatbik ve bu borunun hazne ile birleşmesini temin eden lastik tüb'e klamp konarak aypılmaktadır. (Şekil: 8).

Yukarı hazım yollarının opak madde ile tetkikinde bazı hususiyetler :

Bebeklerde özafagus tetkiki yatar vaziyette yapılır. Bu suretle akalazi, regurjitasion tesbit edilir. Sırt üstü yatarken opak madde fundusta uzun müddet kalacağı ve daha çok birikeceği için bebek tarafından daha kolalyıkla dışarı kusma ile çıkarılabileceği için sağ oblik pozision tercih edilmeli ve yaşa göre verilmesi gereken opak madde mktarı 60-90 cc olmakla beraber fazla verilmemelidir.

Antrum'un tetkiki için pilor hipertrofisinde biraz da hava vererek çift kontras tekniğinden faydalanılır.

Colon Muayenesi :

Böyle bir muayenede çocuğun kooperasionu beklenemez.

Opak maddeyi verebilmek için 22 - 26 numara üreteral kateter'i 2.5 cm kadar rektum'a soktuktan sonra ince yuvarlak ortası delik bir kurşun marka ile ayni şekildeki sünger konur ve her iki taraftan gluteal mıntıkaya tesbit edili. Veya ufak bir FOLEY katateri balonu 4CC su konarak rectumda tesbit edilir. Biz klinikte her iki bacağın teknisien tarafından yapışık olarak tutulmasını temin ile verilen opak maddenin ve konan sondanın çıkmasına mani oluyoruz. (Şekil 9).

Sol oblik pozisionda sigmoid tetkiki yapılır. HİRSCHSPRUNG hastalığında genişlemiş kısma gelinince durulmalıdır. Bilindiği gibi aganglionik segment dar olan kısımdır, eğer genişlemiş kısım, opak madde olarak barium kullanılmış ise bununla dolduktan sonra boşalma zordur. Bazen de barium gaita ile birleşerek taş gibi olur, uzun müddet kalır. Bunun için bu vak'alarda suda eriyen opak maddeler tercih edilmektedir.

Alt darlıkların iyi tesbiti için sonda çok yüksek konmamalıdır.

Su intoksikasionuna mani olmak için barium'u izotonik tuzlu su ile hazırlamak tavsiye edilmektedir. Ve Hirschsprung vak'alarında kolonu erimeyen opak maddeden temizlemek için ancak isotonik solüsionlarla lavman yapılmalıdır.

Ürografi:

1 — İntavenöz (damara kol, baş boyun, ayak, fontanel'e) yapılır.

2 — Deri altına: %60 lık urografin solusionu 10 cc serum fizyolojik karıştırılarak yoğunluğu azaltılır ve içine 1 Ampul hyaluronidase (kinaden) karıştırılarak sırt derisi altına her iki tarafa müsavi miktarda enjekte edilir. 30-45 dakika sonra grafiler çekilir.

Bebeklerde 8-10 cc opak madde büyükçe çocuklara 10-15 cc iki dakikada

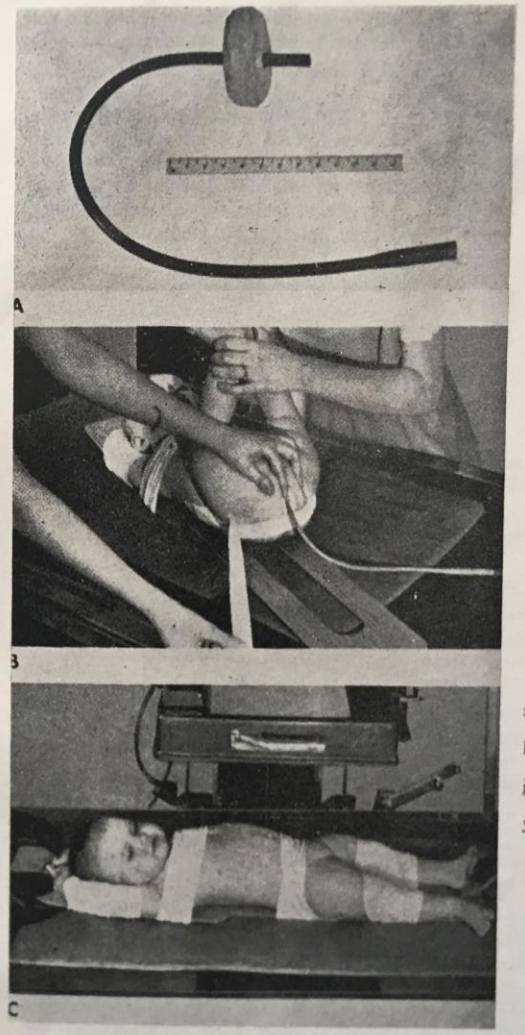

Şekil: 9 — Kolon'un apak madde ile tetkikinde:

A : ucu kesik 22-26 numara ureteral katater üzerine 4 cm kadar uzağına yuvarlak bir parça sünger geçirilir. Kesilen uç rektura sokulur.

B : Adı geçen Tüb'ün yerleştirildikten sonra katater'in pozisionda kalmasını temin için tesbiti gösterilmektedir.

C : Hasta kolon muayenesine hazırlanmıştır. Teknisien kurşun eldivenli elleri ile çocuğu istenen istikamete çevirmeye hazırdır.

enjekte edilir. Biz sansitivite test'i yapmıyoruz. Bunun müsbet olduğu vak'alarda bile muayeneyi yapmaya muktedir olduk.

Dolaşım bebeklerde hızlı olduğu için enjeksionu takiben hemen çekilen radyografilerde her iki böbreği görmek mümkün olduğu için 3-8 dakikalarda grafiye ediyoruz. Bir tarafın hiç görülmediği veya hidronefroz olan vak'alarda 3-5 saat sonra çekilen radyografiler ile hidronefrotik böbreği göstermek kabil olmaktadır.

Safra yolları tetkikini doğuştan aplazi olan 3 ve 5 günlük iki vak'ada Biligrafin ile yaptık karaciğer fonksionu bozulmuş ve kanda bilirubin seviyesi yüksek olduğu için netice alamadık. Operasionda aplazi tesbit edildi.

LİTERATÜR

1 — Budaras Adnan: Anus Imperferatus - Radyolojik bulgular: Türk Radyoloji Mecmuası 8: 29, 1963.

2 — Caffey John,: Pediatric X - Ray Diagnosis: (Year Book Publishers. Inc 1961) 4 th Edition.

3 — Campbell J.: hadiology of the urinary tract. Refresher courses. (45 th anual Meeting the Radiolojical Society of North America Inc.) Chicago 1959.

4 — Currarine Guido.: The value of double contrast examination of the stomak with pressure "sport" in the diagnosis of infantile hypertrophic pyloric stenosis. Radiology 83: 873, 1964.

5 — Davis L.: A examination of the gastrointeştinal tract in infants and children. Refresher courses. (45 th anual Meeting the Radyolojinal Society of North America Inc.) Chicago 1959.

6 — Holt L. E., McIntosh R.: Pediatrics, 12 th edition (New York Appleton Centry Crafts, Inc.) 1953.

7 — Hope J. W.: Pediatric Radiology. Medical radiography and photography 33: 25, 1957.

8 — Savannah D.R. : Gastrografin: a medium for intestinal roentgenology. Journal of the Medical Assosiation of Georgia. 48: 6, 1959.

9 — Silverman F. : Lecturs Chidren's Hostital of Cincinnati 1956-1961.

10 — Singelton E. B. : X-Ray diagnosis of the alimentary tract in infants and children 1959.

11 — Sante L. R. : Manual of roentgenological technique, (Edwards Brothers inc. Michigan) 1952.

12 — Stampfli L. A. : Examination of the gastrointestinal tract in infants and children. (45 th anual meeting the Radiolojical Society of Noth America Inc.) Chicago 1959.

Not: Şekil 5 kendi kolleksionumdan, diğerleri Hope J. W. nun çalışmalarından alınmıştır.

TRANSLOMBER AORTOGRAFİ

(50 VAKANIN MÜNASEBETİ İLE)

Doç. Dr. M. ÖZGÜR*, Doç. Dr. E. SABAR*, Dr. B. ÖZDEN *,

Dr. M. GÜNEY*, Dr. B. İSKEÇELİ**

Son seneler zarfında damar cerrahisinde elde edilen süratli gelişmeler ve alnıan neticeler tıbbın en çok alâka duyulan ve heyecan uyandıran bir mevzuu olmuştur. Hiç şüphesiz ki damar cerrahisinin, bu dereceye gelişmesi, Translanber aortografi'sinin DOS SANTOS tarafından klinik tatbikinin ortaya konmasından sonradır.

Bu gün bütün vasküler hastalıkların teşhisinde arteriografi en ön sırayı işgal etmektedir. Klasik olarak uzun seneler bu hastalıkların teşhisinde kullanılan klinik ve laboratuar muayene metotları arteriografinin gelişmesi neticesi ikinci plana düşmüşlerdir. Yaptığımız 50 perkütan translomber aortografi vakasından 15 tanesine evvelce endirekt ameliyatlar (lomber sempatektomi, periarteriel sempatektomi, sürrenelektomi, splanisktomi) yapılmış, bilahare yaptığımız rutin aortografide bu vakalar da segmanter tıkanma tesbit edilerek, bir kısmında direkt rekonstiriktiv müdahale yapılabilmiştir.

Bu sebepten tıkayıcı damar hastalıklarında rutin olarak ve gayet primitif şartlar altında yaptığımız 50 perkütan translomber aortografi vakasının etüdünü ve kullandığımız basit metodumuz yanında kısaca aortografinin endikasyon, kontrendikasyon ve komplikasyonlarından bahsetmeyi uygun bulduk.

* İstanbul Üniversitesi İkinci Cerrahi Kliniği — ÇAPA

** İstanbul Üniversitesi İkinci Cerrahi Kliniği Rontgen Uzmanı

Materyal ve Metot

Bu yazımızın materyalini 1963-1965 yılları arasında böbrek arterlerinin distal kısmındaki tıkayıcı damar hastalıkları sebebi ile yaptığımız, 50 perkütan translomber aortografi vakası teşkil etmektedir. Bu vakaların 46 sı erkek, sadece 4 ü kadın idi. (Tablo 1)

	Erkek	Kadın	Toplam
Vaka adedi	46	4	50
Yüzde	92	8	100

Tablo 1 — Vakaların cinse göre dağılımı

Vakalarımızın filim bulguları ve gb. rülen komplikasyonlar tablo II de işaretlenmiştir. Bu vakalardan sadece 4 tanesinde opak madde ekstravasal olarak verilmiş, bu vakalarda bir kaç gün süren bel ağrısından başka bir komplikasyon görülmemiştir. (Resim: 1). Bir vakada aortografiyi müteakip şiddetli bel ağrısı, ertesi gün ise müphem batın ağrıları başladı ve hasta ikinci gün periferik kollaps ve şok tablosu içinde vefat etti. (Resim 2). Hastada mezenter trombozu düşünülmüş ise de bunu otopsi ile teyid etme imkânı hasıl olmadı.

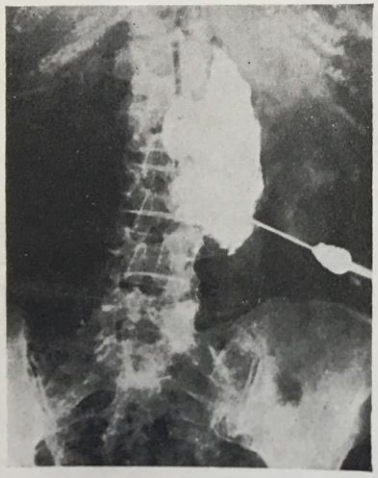

Resim: 1 — Opak maddenin ekstra vase olarak verildiği vakalardan biri.

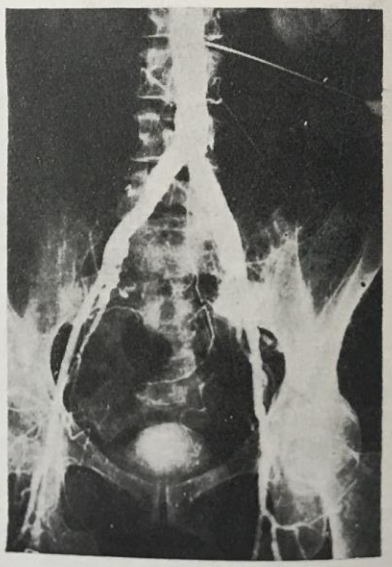

Resim: 2 — Mesenter trombus şüphesi ile vefat eden hastanın aorto grefisi.

Rontgen Bulgusu	Vaka Adedi	Komplikasyon
Komplet Aort Tıkanması	3	
Sağ İliak Trombus	8	—
Sol İliak Trombus	11	—
Bilateral İliak Tıkanma	4	—
Normal	10	—
Başarısızlık	4	Damar dışına zerk
Aort Anevrizması	3	—
İnkomplet Aorto-İliak Tıkanma	6	—
İliak Embolus	1	—
Yaygın arteriskleroz	1	Meşenter Trombusu (vefat)

Kliniğimizde kullanabileceğimiz bir seriogram olmadığından, bütün filimler 30×40 ebadındaki filme tek poz olarak alınmıştır.

Aortografi yapılması icap eden vakaların bir kaç gün önce kliniğe kabul edilmesi ve komplet bir fizik muayene gerekmektedir. Fakat yatak imkânlarımızın mahdut olması dolayısı ile bu muayeneleri ayaktan yapmaktayız.

Aortografi yaptığımız bütün hastalarda, aortografiden iki gün önce komplet bir fizik muayene, iyot hassasiyet testi, idrar muayenesi ve kanda üre bakılmaktadır. İdrar ve kan üresinin normal hudutlarda olmadığı vakalarda mutlaka böbrek fonksiyon testleri yapmaktayız. Böylece ileride bahsedilecek böbrek komplikasyonlarından mümkün olduğu kadarı ile kaçınılmış olmaktadır. Hastalarımızı aortografi yapacağımız günün gecesi 1 adet nembutal vererek muayeneden 2 saat önce aç karnına kabul etmekteyiz. Biz kliniğimizde perkütan translomber aortografiyi (4 vaka hariç) muayeneden bir saat önce yaptığımız normal bir premedikasyonu müteakip lokal anestezi ile yapmaktayız.

Aortografi için kullandığımız malzeme şunlardır.

1 — İki adet %76 solusyonunda "Vasurix 38" opak madde.

2 — Özel aort ponksiyonu için mandrenli iğne.

3 — 50 cc. lik ajutajlı bir enjektör.

4 — İğne ile enjektör arasında bağlantıyı temin eden 30 cm. uzunluğunda polietilen bir tüp.

5 — Lokal anestezi için %1 lik Novokain, 20 cc. lik enjektör.

6 — Steril eldiven, kompesler ve sahayı temizlemek için antiseptik solusyonlar.

Hastayı dekubitis ventralis pozisyonunda rontgen masasına yatırarak, altına 30×40 ebadında filmi yerleştirmekteyiz. Hastanın dorso lomber bölgesi iyot alkol ile temizlendikten sonra ponksiyon yapacak şahıs, hastanın soluna geçer. Spinal çıkıntıların 8-10 cm. solunda, Krista iliaka ile kosta kenarının ortasındaki nokta reper kabul edilerek cilt ponksione edilir. Orta hattın uzunluğuna göre 30 - 45 derecelik bir açı ile sevk edilir, iğne korpus vertebraya dayanınca 1-2 cm. geri çekilir ve vertebraya tanjansiel olarak itilir. (Resim 3). Bu şartlar altında iğnenin aortodan başka pere girmesine imkân yoktur. Şahsın bünyesine göre 10-15 cm. de aortaya girilir. Aort cidarından geçerken aşikâr olarak aort cidarı geçildiği hissedilir. Mandren çekilir, parlak kırmızı renkte bir kan fışkırır. Bila-

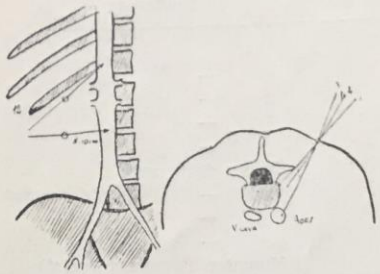

Resim: 3 — Aortografinin yapılışını gösteren şematik resim

here %76 sol. 40 cc. "Vasurix 38" verilmeye başlanır, 2-3 cc. opak madde kala flim çekilir. Tıkanma şüphe edilen veya yüksek aortografi istenilen vakalarda kostanın hemen altından girilmektedir.

TARTIŞMA

Yazımızın girişinde de belirttiğimiz gibi tıkayıcı damar hastalıklarında aorto ve arteriografi bugün için kaçınılması imkânsız bir muayene metodu olmuştur. Uzun zaman bir çok müelliler ve cerrahi merkezler tarafından aortografi tehlikeli bir metot olarak kabul edilmiş ve gayet dar bir endikasyon sahası bulmuştur. Fakat aortografiden sonra görülen komplikasyonlar zannedildiği kadar yüksek değildir. DE BAKEY ve arkadaşlarının (4) aortografi yaptıkları 300 vakalık değişik teknik ve kontrast kullandıkları ilk seride böbrek yetmezliği sonucu 3 ölüm, 475 vakalık ikinci bir seride 1 vakada ölüm vuku bulmuş ve 1625 vakalık son seride hiç bir ölüm vakası olmamıştır. MOUCHET ve arkadaşlarının (15) 100 vakalık serisinde sadece 1 vaka kaybedilmiştir. KAYABALI ve VURAL (11) 30 vakalık bir serisinde tekrarladığı bir aortografide bağırsak nekrozu neticesi kaybettiği bir vaka bildirdi.

Bizde kliniğimizde gayet primitif şartlar altında yaptığımız ve rutin hale getirdiğimiz perkütan translomber 50 aortografi vakasından sadece bir tanesini 2 gün sonra periferik kollaps içinde kaybettik. Fakat klinik olarak mesanter trombusu düşündüğümüz bu vakada otopsi yapamadığımızdan kati olarak ölüm sebebini anlamak mümkün olmadı. Aortografinin son seneler zarfında bir kısmı ölümle neticelenen bazı komplikasyonlara sebeb olduğu bildirildi. (3, 13, 14, 15).

Aorto-iliak bölgedeki tıkayıcı damar hastalıkları translomber aortografinin en büyük endikasyonlarından birini teşkil etmektedir. Çünkü buradaki lezyonlar mutat olarak segmanter tabiattadırlar. Bazı hallerde segmanter lezyonlar muhtelif seviyelerde gözükebilirler. Bu tıkanma hem aorto iliak, hem de femoro popliteal olabilir. Böyle vakalarda her iki tıkanmış segmentin nazarı itibare alınarak yapılan rekonstriktiv müdahelenin iyi bir netice vermesi ancak alttak tıkanmanın da tamiri ile mümkündür (4, 19).

Bizim serimizde evvelce indirekt müdahele yapılan 15 vakada sonradan aortografi ile tesbit edilen sonuçlar bunların bir kısmında direkt müdahelenin imkânını vermiştir. Burada bildirdiğimiz bu küçük vaka sersi dahi tıkayıcı damar hastalıklarında aortografinin yerini kabul ettirmeğe kafidir.

Abdominal aorta anevrizmaları, aortografi için kati bir enkasyon teşkil etmezler (1, 7). Bizde klinik olarak kati aorta anevrizması teşhisi koyduğumuz vakalarda aortografi yapmıyoruz. Ancak şüpheli kaldığımız vakalarda yapmakta olup, aksi halde önden ve yandan çekilen direkt grafi ile iktiaf ediyoruz. (Resim 4)

Resim: 4 — Aortografi yaptığımız bir aorta abdominalis vakası.

Renal hipertansiyonda bugün rekonstrüktiv cerrahi sahasına girmiştir. Şimdiye kadar esansiyel hipertansiyon kabul edilen vakaların bir kısmı renal arterlerin bir veya ikisinin kısmi veya komplet tıkanmasına bağlı olduğu malumdur. Bu vakalarda da aortografi endikedir. Bu gibi hallerde ponksiyonun 12 ci kotun hemen altından yapılması gerekir. (16, 17, 18). Biz mecbur kalmadıkça yüksek aortografi yapmıyoruz. Çünkü, bilhassa yüksek aortrgrafilerde böbrek ve spinal komplikasyonlar daha sık görülmektedir. Bu gibi vakalarda bütün tedbirler alındıktan sonra kontrast zerkinden evvel damar içine procain zerki emniyet bakımından tavsiye edilmektedir (19). Biz yüksek aortografi yaptığımız vakalarda ani spasmı önlemek gayesi ile opak madde zerkinden önce 10 cc %1 lik novokain vermekteyiz. Aortografi kalp yetmezliği ve antasedanın da 6 ay nöcesine kadar enfaktüs tarif eden hastalarda kati surette kontrendikedir. Bu gibi hallerde elektrokardiogram muhakkak yapılmalıdır.

Aortografi komplikasyonlarını 3 kısımda inceleyebiliriz. 1 — GENEL KOMPLİKASYONLAR : Bunlar opak madde içindeki iyoda karşı tehammülsüzlüktür. Şimdi kullanılan iyotlu maddelere karşı bu reaksiyon oldukça az görülmektedir (10, 15). Bunlar basit ürtiker, baş ağrısı, Quinke ödemidir. Hastalara muhakkak iyot hassasiyet testi yapılmalıdır. Bu testler intradermik, intravenöz ve konjoktival olarak yapılabilir. Allerji vuku bulan vakalarda antihistaminikler ve kortikosteroidler endikedir.

Genel anestezi yapılan vakalarda bütün genel anestezi komplikasyonları görülebilir.

2 — LOKAL KOMPLİKASYONLAR: Lokal komplikasyonlar aortun ponksiyonu esnasında meydana gelen lezyonlardan müteşekkildir. Bunlar iki kısımda toplanabilir.

a — Aorta duvarı içine intramural enjeksiyon,

b — Dissekan hematom veya dissekan anevrizma.

3 — REGİONAL KOMPLİKASYONLAR: Bunlar en mühim komplikasyonları ihtiva ederler, ekseriya ölümle vuku bulan komplikasyonlardır.

a — Sinir sistemi Komplikasyonları: Literatürde ancak 20 vaka bildirilmiştir. Bu vakaların 13 tanesi (%70) kaybedilmiştir. Aortografinin hemen akabinde meydana gelen gevşek bir paraplejidir. (3, 6, 12, 23). Bazı defa böbrek arazları ile müşterek olabilirler. Medulla spinal's lezyonlarının sebebi ani damar spasmları ve trombusleridir.

b — Vertebra Komplikasyonları : Aortografiden sonra vertebra nekrozu 5

6 — FOSTER, J. H., and KİLLEN, D. A. : Aortography and peripheral arteriography, **ANN. SURG.,** 149 : 321, (1959)

7 — FRİLEUX, C. : İndications et contreindications générales de l'angiographie en pathologie vasculaire des memres inferieurs. **LA PRESSE DEMİCALE,** 71 : 46 No., 2210, (1963).

8 — HERNANDEZ, C. et MORİN, G. : Tecniques actuelles et resultats normeaux des arteriographies et de l'aortographie, **REV. PRAT.,** 14: No. 5 Supp., 11 Fevrier, (1964).

9 — HUGER, W. E. Jr., MARGOLİS, G. and GRİMSON, K. S.: Protective effects of intraaortic injection of procaine against renal injuries produced in experimantal aortography, **SURGERY,** 43: 52, (1958)

10 — İSKEÇE, İ. : Anjiografilerde dikkat edilmesi icap eden mühim noktalar, **Ank. Numfune Hast. Bull.** 3 : 1155, (1963).

11 — KAYABALI, İ. ve URAL, D. : Klasik lomber aortografi, 30 Vvakada sonuçların ve komplikasyonların etüdü, **ANK. TIP FAK. MEC.,** 18: 17, (1965).

12 — KİLLEN, D. A. and FOSTER, J. H.: Spinal cord injury as a complication of aortography, ANN. SURG., 152: 211, (1960)

13 — Mc. AFFEE. J. G. : A survey of complications of abdominal aortography **SURG. GYNEC. and OBST.,** 106 : 395, (1958).

14 — Mc. AFFEE, J. G. and WİLLSON, J. K. : A review of the complications of translombar aortography **AM.J.ROENTGENOL.,** 75 : 956, (1956).

15 — MOCHET, A., MARQUAND, GUİVARCH, M. et NEVEUX, J. Y. : Accidents de l'aortographies translombaire, J. CHİR. 87 : 123, (1964).

16 — MORRİS, G.C.Jr., COOLEY, D.A., CRAWFORD, E.S., BERRY, W.B. and DEBAKEY, M.E. : Renal vascularisation for hypertension, **SURGERY,** 48: 95, (1960).

17 — MORRİS, G. C. Jr., DEBAKEY, M.E., COOLEY, D. A. and CRAWFORD, E. S.: Surgical treatement of renal hypertesion, **ANN. SURG.,** 151: 854, (1960).

18 — MORRİS, G. C. Jr., DEBAKEY, M. E. OWERSREET, J. W. and SCOOT, R. Jr.: Surgical treatement of hypertension resulting from renal artery stenosis, **AM. SURGEON,** 26 : 745, 1960.

19 — SHUMACKER. H.B.Jr. : The use and abuse of diagnostic aids, **SURG.GYNEC. and OBST.,** 100: 112, (1955).

20 — ROBİNSON, A. S. : Acute pancratitis fallowing translombar aortography **ARCH. SURG.,** 72 : 290, (1956).

21 — TRİPPEL, O., BERNHARD, M., R. and LAUFMAN, H. : Consideration of accurairy and safety of aortography, **SURGERY,** 41 : 153, (1957).

22 — WAGNER, F. B. Jr. and PRİCE. A.H. : Fatality after abdominal arteriography prevention by modification of tecnique, **SURGERY,** 27: 621, (1950).

23 — WERTHEİMER, P. : A propos des dangers de l'aortographie, **LYON. CHİR.** 53: 428, (1957).

YENİ DOĞMUŞ ÇOCUKLARDA, RADYOLOJİK TETKİKİN ÖNEMLİ OLDUĞU MALFORMASYONLAR

Prof. Dr. Cevat ALPSOY* **Doçent Dr. Ayhan ARITAMUR ***

Yeni doğmuş çocuğun ve süt çocuğunun cerrahisi kâhil cerrahisine nazaran büyük farklar gösterir. Bir kere konuşamıyan ve izah edemiyen çocukta sorguda anne babanın ifadesi büyük bir ehemmiyeti haizdir. Bebeklerin bakımı kendi başına bir mes'eledir. Devamlı ihtimam ister. Gıda rejimi yaşına göre ayrılır. Çok defa sağlam annesinin beraber hastaneye yatırılması icabedebilir. Bütün bunların dışında radyolojik muayeneler anestezi reanimasyon ve ameliyat tekniği bu devredeki hastalarda büyük ayrılık gösterir.

Biz burada kısaca doğumda görülebilen malformasyonlar ve bilhassa bunların radyolojik tetkik bakımından ehemmiyetli olanları üzerinde duracağız. Bu konuya girmeden çocuk sindirim sistemindeki yabancı cisimlerden bahsetmek istiyoruz. Bebekler, ufak çocuklar çok defa ellerine geçen bir eşyayı ağızlarına götürüler ve neticede yutabilirler. Sindirim sistemindeki yabancı cisimlerin çoğu madeni olduğundan radyolojik olarak kolayca teşhis edilebilir. Radyolojik kliseler özofagusun üst bölümünde madeni bir para mevcut olduğunu gösterirse bunu çıkarmak mümkün olabilir. (Kirmisson çengeli). Diğer yabancı cisimler özofagoskopi kontrolu altında çıkarılabilirler. Yabancı cisim para gibi

* İstanbul Tıp Fakültesi Çocuk Cerrahisi ve Ortopedi Kliniği

vakada bildirilmiştir (15). Bunalrın evo lusyonları subegü, ateşli ve ağrılıdır.

c — Böbrek Komplikasyonları: Bu komplikasyonlar aortografiden sonra en sık görülen ve ağır sonuç veren gurubu teşkil eder. Daha sık olarak yüksek aortografide meydana gelmektedir, klinik bakımdan böbrek atrofisi ve aşağı nefron nefrozisi şeklinde görülür .Ekseriya böbrek arterlerinin bir veya iki taraflı spasmı veyahut intramural kanama sebebi ile böbrek arter orifislerinin tıkanmasıdır (1, 13, 14, 15).

d — Cilt komplikasyonları son derece nadirdir.

e — Sindirim Sistemi Komplikasyonları: Bu bozuklukların en önemlisi ve sık olarak arter mezanter sahasında vuku bulmaktadır. (11, 15, 21, 22). Literatürde mezanterik superiorü alakadar eden 5 vakanın 4 ü kaybedilmiştir (15). Mezanterik inferiör sahasındaki komplikasyonları gösteren 10 vaka MOUCHET ve arkadaşları (15) tarafından toplanmıştır. Bunların sebebi uzun süren vosospasm veya arteriel trombuslerdir. Bu vakalarda arazlar çok çabuk develope olurlar ve tabloya yaygın bir batın ağrısı ve kollaps iştirak eder.

İki vakada aortografiden sonra akut pankreatit bildirilmiştir (20). Bir vakada overlerin ve tubanın nekrozu bildirlmiştir (5).

f — Retropertoneal epanşmanlar : Bunlar iki kısımda incelenebilir. Kontrast maddenin ekstravasasyonu (15) dur. CHAULT ve arkadaşları (2) 7 vakada tesbit ettiler. Bizim yaptığımız 50 translomber aortografi vakasından 4 tanesinde opak madde ekstravasasyonu görüldü (Resim 5). Retroperitoneal hematom, aortonun direkt ponksiyonu esnasında brütal bir ponksiyon ile vertikal planda aortanın yırtılması veya ponksiyon edilen kısmın spontan olarak hemostas olmamasından ileri gelir. Daha ziyade arteriosklerotik ve frajil aortlarda meydana gelir (2, 3, 13, 14).

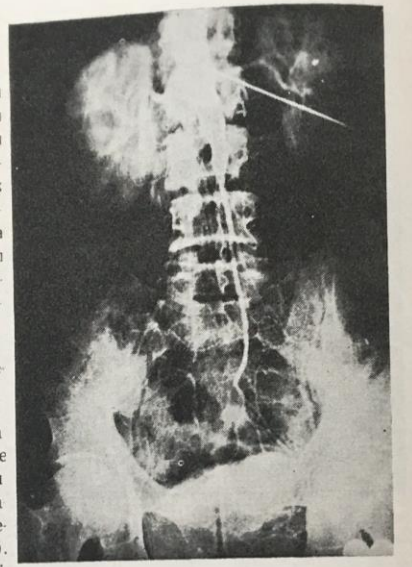

Resim: 5 — Vakalarımızdan komplet aort tıkanması

Aortografiden sonra görülen bu çeşitli komplikasyonlar teşhis edilir edilmez gerekli tedavileri yapılmalıdır.

ÖZET

Perkütan translomber aortografi yaptığımız 50 vaka etüt edilerek bu arada metodumuz anlatılmış ve aortografinin endikasyon, kontrendikasyon ve komplikasyonlarından bahsedilmiştir.

Resim: 6 — İliak embolus vakası

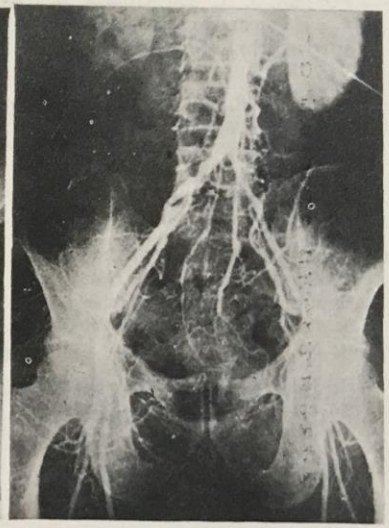

Resim: 7 — Bilateral iliak trombus vakalarımızdan biri

LİTERATÜR

1 — BEALL, A. R., MORRİS, G. C. Jr., CRAWFORD, E. S. COOLEY, D. A. and DEBAKEY, M. E. Translumbar aortography, re-evaluation, **SURGERY**, 49:772, (1961).

2 — CHAULT, J., FAURE, C. MAİNGUET, P. et BRİAND, L. : Accidents indications et contreindications de differents methodes d'aortographie abdominale, **La Sem. Hôp.**, 36: 1, 652, (1960).

3 — CRAWFORD, E. S., BEALL, A. C. Jr., MOYER, J. H. and DEBAKEY, M. E.: Complications of aortography, **SURG. GYNEC. and OBST.**, 104 : 129, (1957).

4 — DEBAKEY, M. E., CRAWFORD, E. S., COOLEY, D. A. and MORRİS, G. C. Jr. : Surgical considerations of occlusive disease of the obdominal aorta and iliac and femoral arteries: analysis of 803 cases, **ANN. SURG.**, 148: 306, (1958).

5 — FİNEBERG, C., SCHECTER, D., and BARRİCK, C. W. : Gangrene of the large intestine and ovaries after translumbar aortography, **J. A.M.A.**, 167 : 1, 232, (1958).

yuvarlak bir cisi mise ve radyolojik olarak midede tesbit edilmiş ise ekseriya bu cisim normal seyrine takip ederek barsak yolu ile dışarı atılır. Yabancı cisim saplanabilen sivri uçlu ise çivi, toplu iğne, açık çengelli iğne gibi patates püresi, pırasa, makarna gibi yiyecekler verilir. Süt çocuklarında süte batırılmış ufak hidrofil pamuk parçaları yutturulur. Ve gaita kontrolu yapılır. 1-10 gün zarfında netice alınamadığı takdirde çocuk iki saat yüzüstü, iki saat sırtüstü yatırılır. Sırtüstü yatarken duodenumu ön taraaf gelerek hareketli hale geçer.

Rejimle yabancı cisim selliloz kılıfı içinde normal şekilde darlıkları aşmıya temayül eder. Saplanabilen cisimler duodenumun yatay kısmı ile iştirakte bulunan cidara saplanıp virajı takip edemezler. O zaman cerrahi bir müdahale icabeder. Ameliyattan evvel yabancı cismin yeri radyolojik olarak iyice tayin edilmelidir. Bazan yabancı cisimlerin tabiî yoldan çıkmayıp periton boşluğu vasıtasiyle karın cidarında bir abse yaparak buradan dışarı atıldıkları vakidir.

Özofagus konjenilta malformasyonlrı: Özofagus konjenital atrezileri Murston 1670 ve Gibson 1697 den beri tetkik edilmiştir. Özofagus malformasyonları çok defa sebep oldukları komplikasyonlar ve bilhass a arazların iyi etüd edilmemesi neticesi başka hastalıklarla karıştırılmakta ve dolayısiyle tedavileri zamanında yapılamamaktadır. Özofagus deformitesi çok vakit yalnız bulunursa da vak'aların %30 unda diğer organ deformasyonları da ayni zamanda görülür. Büyük kısmında özofagus atrezileri ile beriber intestinal ateriler bulunur, özofagus atrezilerinin muhtelif tasnifleri mevcuttur. Bir buraya en pratik olanını alıyoruz. 1 - Nadir şekiller:: Özoafgusun tam teşekkül etmemesi veya tüpün bütünü ile teşekkül edip bir yerinden trakea'ya fistülize oluşu. 2 - Üst ve alt uçların kör olarak nihayetlenmesi ile meydana gelen orta kısım atrezileri. 3 - a) Özofagus atrezisi bulunmakla beraber kör biten üst ucun trakeaya fistül ile açıldığı vak'alar. b) Özofagus atrezisi bulunmakla beraber kör biten alt ucun trakeaya fistül ile açıldığı vak'alar. c) Özofagus atrezisi bulunmakla beraber kör biten üst ve alt uçların trakeaya fistül ile açıldığı vak'alar. En çok üçüncü b tipine rastlanılmaktadır. Özofagus ile trakea arasındaki fistül umumiyetle tek ise de nadiren birkaç tane olabilir. Özofagus anomalisi dolayısiyle bebek emdiğini veya yedirileni hemen kusmak zorunda kalır. Pilor hipertrofisinde de çocuk kusar, fakat bu fışkırır şekildedir. Özofagus atrezisinde ise kusma bebek yedirildiği sırada veya az miktarda gıda alır almaz vuku bulur. Ve daha önemlisi kusmalar doğumun hemen akabinde başlar. Hipersalivasyon vardır. Özofayus ile trakea arasında bir fistül olduğu takdirde bebek her aldığı gıdayı kusmakla beraber şiddetle öksürür, morarır, adetâ boğulur gibi olur. Komplikasyon zamanla nefes darlığı akciğer atelektazisi gibi hadiselerin meydana çıkmasına sebep olur. Bebek pnömoni ve bronkopnömoni ile kaybolabilir. Teşhis için ilk müracaat edilecek klinik vasıta ufak bir nelaton sondasıdır. Bu sonda yutturulunca rahatça aşağıya gitmemesi darlık atrezi mevcudiyetini gösterirse de esas radyolojik tetkik mühimdir. Prognoz zamanında teşhis edilemiyen vak'alarda ekseriya kötüdür. Bu anomalilerin tedavisinde hava yollarına kaçması dolayısiyle çocuğa hiçbir şey verilmez. İcabederse gastrostomi yapılarak beslenir. Eğer özofago-trakeal bir fistül mevcutsa ilk anda bu kapatılır, sonra da anastomoz ile özofagusun devamlılıtı sağlanır. Torakotomiden sonra özofagus her iki segmenti bulunur ve serbestleş tirilir. Fistül kapatılır, tek sütür plânı ile özofagus anastomozu yapılır. Ameliyat mortalitesi halen %50 olarak kabul edilmektedir. Burada özofagus stenozlarını da kısaca

hatırlatmak yerinde olur. Bunlar konjenital olabildiği gibi ekseriya yanıklar neticesi husule gelmektedirler.

Diyafragma kubbesi hernileri: Bunlara kaide fıtıkları ismi de verilmektedir. Kaide fıtıkları diyafragmanın anormal deliklerinden husule gelirler ve egü arazlar gösterirler. Diyafragmanın sağ tarafında karaciğer fıtıklara karşı koruyucu bir rol oynar. Retro-kosto-ksifoidiyen ön hernileri süt çocuklarında enderdir. Yeni doğanlarda solunum başladıktan sonra torasik aspirasyon anında ekseriya geniş bir diyafragma deliğinden karın organları sol diyafragma kubbesinde arka ve yana doğru çekilirler. Fıtıkların ağır şekillerinde yeni doğanlar asfiktik bir tablo gösterirler. Böyle bir bebeğin muayenesinde karnın boş olduğu ve düz görüldüğü ve buna mukabil sol toraksın anormal derecede genişlediği tesbit edilir. Akciğer perküsyon ve oskültasyonında anormal sonoriteler ve kalbin yer değiştirmesi tesbit edilir. Bu gibi had vak'alarda hemen ameliyat zaruridir. Ameliyatla karın organları yerine yerleştirilir. Sonra da diyafragmanın açık kısmı dikilerek kapatılır. Karın cidarının kapatılması güçse sadece cilt dikişi yapılır. Cidar adaleleri birkaç gün sonra aranır ve birbirlerine yaklaştırılarak dikilir.

Ösofago-kardiyo-tüberoziter (Hiatal) fıtıklara maruz kalan çocuklar aldıkları gıdaları ilk günden itibaren kusarak dışarı çıkarırlar. Bu asit kusmalardan dolayı yanaklar ülsere olabilir, kusmalar hakiki hematemez şeklini alabilir. Radyolojik tetkik ehemmiyetlidir. Büyük hernilerde ameliyat endikasyonu vardır. Küçük hernilerde postural ve tıbbî tedavi yapılır. Antihemorajik ve antianemik ilaçlar verilir. Bu tedaviye rağmen zayıflayan ve derin anemi hali gösteren çocuklar ameliyat edilir. Herniye uğrayan boşluk karna geri itilerek diyafragma iyice tamir edilir. Çok küçük çocuklarda karın yolu ile ameliyat güç olacağından 8 inci kosta çıkarılarak geniş trakotomiden istifade edilir.

Süt çocuğunda Hipertrofik pilor stenozu: Yeni doğanlarda 2-3 haftalık bir serbest devreden sonra fışkırırcasına gıda kusmaları başlar. Bunlarda safra karışımı bulunamazsa bir pylor stenozu düşünülmelidir. Hastalar süratle zayıflar. Bunun neticesi geotis spazmı ve konvülsiyonlar sür'atle yerleşebilir. Plazmada klor azalması eritrositlerde klor eksikliği tesbit edilir. Bu hastalar tedavisiz kalırsa ölüme gider. Bunun için enerjik tedavi şarttır. Eğer pylor stenozunda kanlı kusmalar görülüyorsa bu hallerde özofago-kardiyotüberoziter bölgeyi muayene icabeder. Bu vak'alarda bir diyafragmatik fıtığın iştiraki mevzuubahistir. Buna freno-pylorik sendrom ismi verilmektedir. Konjenital pylor stenousunda hafif vak'alarda ilk önce medikal tedavi denenebilir. Netice alınmazsa ameliyata gidilir. Tatbik edilen ameliyat şekli ekstra-müköz pylorotomi Ramstedt ameliyatıdır. Ameliyat neticesi çok iyidir.

Yeni doğanlarda duodenal stenozlar: Ağır şekillerde duodenum atrezisi dolayısiyle kusma ile emzirmeden sonra başlar. Ekseriya kusmalar safralı yeşil renktedir. Vater üstü atrezilerde hakikî mekoniuma rastlanır. Tıkanma çok yukarıda olduğundan karında balonman şişlik yoktur. Düz bir haldedir. Hafif vak'alarda kusmalar çocuk yüzükoyun yatırılınca geçerse bu stenozlar için iyi bir belirtidir. Radyolojik tetkikte 2 hava cebi bulunması ve aşağı yoldan yapılan tetkikte çekumun durumu tıkanmanın sebebini meydana koyar. 1 - Çekum yerinde is e brid ve yapışıklıkların yaptığı bir tıkanmaya delalet eder. 2 - Çekum preduodenal bölgede ise barsak volvulusunu gösterir. 3 - Sol tarafat bir çekum ise umblikal ansın bir volvulüsüne veya ekseriya ansın volvulüsla komplike olarak dönme yokluğuna delalet eder.

Barsak kistlerinin tazyiki ile meydana gelen tıkanmalarda barsak kanalının çiftleşmesi ikiye ayrılması görülür. Tedavi: Laparatomi yapıldıktan sonra tıkanmanın sebebine göre hareket edilir.

Duodenumun çift teşekkülü marsupiyalizasyon ile tedavi edilir. Çiftleşmede barsağın daralan kısmı rezeke edilerek interanastomoz yapılır. Anüler pankreas vak'aları duodenumu saran ve sarkan halkanın kesilmesi ile tedavi edilmez. Bunlarda duodeno veya gastro-jejunostomi yapılır. Ağır entrensek stenoz ve atreziler anastomozla engeli çevirmek suretile tedavi edilirler. Meckel divertikülüne bağlı ince barsak stenozları hayatın ilk günlerinde mevcut olabilir. Bazan Meckel divertikül kalıntılarından bir fistül veya ufak bir tümör göbek bölgesinde tesbi tedilebilir. Meckel barsak tıkanması yapma mekanizması çeşitlidir. Bridler veya bükülmeler tıkanma yaptığı gibi divertikül polpulüsü veya onu taşıyan barsak ansının volvulüsü ile meydana çıkan divertiküler menşeli envajinasyonlarda tıkanma arazını ortaya koyarlar. Tedavide Meckel divertikülü rezeke edilir.

Envajinasyon: Uterus içinde yeni doğanda, tesbit edilebilen barsak envajinasyonu daha ziyade 6 aylıktan sonraki süt çocuklarında görülür.

Belirtileri: Kolik tarzında ağrı, kusma, gaitada kan (boudin) hissedilmesi. Karnı ilk önce düz, sonra şiştir. Yüksek nabızla karakterizedir. İleo-çekal, ileo-kolik, ileo-ileal şekillerde olabilir. Radyolojik tetkik ehemmiyetlidir. Tedavi kat'î teşhise gidip hemen laparatomi yaparak envajine barsak kısmını dezenvajine etmektir.

Diğer bir tıkanma arazı gösteren hastalık da megakolon hastalığıdır. Bu hastalık konjenital ve semptomatik diye ikiye ayrılır. Konjenital olanına Hirschprung hastalığı ismi verilir. Bu hastalık klinik olarak esaslı bir kabızlığı takiben gayet fena kokulu bol bir dışkı boşalması ile ballone bir karın ile karakterizedir. Şimdi bu hastalık da tercih edilen ameliyat şekli genişlemiş olan kolonun üst kısmındaki barsak kısmının anorektal yoldan dışarı alınması ve genişlemiş kısmın rezeke edilmesidir. Tıkanma esnasında böyle bir müdahale yapılmaz. Ancak sun'î bir anüs yapılır. Megakolonun konjenital veya semptomatik olup olmadığı rektal biopsi ile anlaşılır. Histolojik tetkikte mezanterik pleksüslerdeki sinir hücrelerinin yokluğu konjenital megakolon için karakteristiktir.

Yeni dotmuş çocukların peritonitleri: Muhtelif sebeplerden husule yelebilen bu peritonitlerin arasında mekonyal peritonitler üzerinde durmak istiyoruz. Mekonyal peritonitler ilk önce saf olabilirse de sekonder yönden enfektedirler. Bu peritonitler barsak tıkanması sendromu ile iştirak eder. Böyle çocukların karınları şiş ve palpasyonla çok hassastır. Rektal yolda mekonyum çıkması çok azalmış hemen hemen yoktur. Umumiyetle solunum yüçlüğü müşahade edilir. Perküsyonla yeniş bir madite gösteren böyle bir karında radyolojik muayene karakteristiktir. Bilhassa eski delinmelerde kalsifiye karaltı kitleleri müşahade edilir. Bu peritonitler tıkanmaya sebep olan bir atrezi veya bir stenozla beraber bulunmaktadır. Tedavi cerrahi yoldandır. Peritonit sıvısı boşaltılıp enfekte ise drene edilir. Perfore olan barsak kısmı dikilmiye çalışılır. Mümkün olmazsa rezeksiyon anastomoz yapılır.

Konjenital ikterler: Konjenital tıkanma ikterlerinde gaita renksizdir. Bu ikterlere daima safra yolları malformasyonları sebebiyet veriiler. Bunlar ameliyatı icabettirir fakat neticeler pek parlak değildir. Koyu safranın sebep olduğu diğer çeşit tıkanmalarda tıkanma açılırsa gaita da net olarak safra pigmentleri

ve tuzları görülür. Eğer ekstrahepatik safra yolları yoks a veya çok atrofikse tedaviden sonuç elde edilemez. Bazen karaciğer dışı safra yolları safrasız olarak bulunur. İçinde safra bulunmıyan safra yollarında karaciğer içi bir atrezi veya hepatit mevcut olabilir. İçindeki safra ile ekstrahepatik safra yolları mevcut olduğu zaman kolonjyografi yapılır. Bu muayene duodenal pasajın varlığını gösterirse safra yolları ile sindirim kanalı arasında bir anastomoz veya kolesistostomi tercih edilir. Bilhassa kız çocuklarında koledok kistine rastlanabilir. Burada anastomoz kisto-duodenostomi veya kisto-jejunostomi şeklinde tatbik edilir.

Ano-rektal malformasyonlar: Her yeni doğan çocuğun anal bölgesinin muayenesi kaide teşkil etmelidir. Anüs deliği olmadığı takdirde muayene edilen kız çocuğu ise rektum vulvanın arka kommisurasına açılmış olabilir. Bu hald e bir vestibüler anüs bahis konusudur. Anüsün tam manası ile bulunmamasına emperforasyon veya atrezia ani denir. Bazan anüs ile birlikte rektum da aşağı inmeyip yukarda kalır. Buna anüs ve rektum atrezisi verilir. Basit atrezi hallerinde anüs sadece bir zar ile kapalıdır. Ve bunun altında mekonyum görülür. Tedavide bu zar delinerek bir dren konur. Rektum atrezilerinde perinden ön arka yapılan bir şakla rektum ampulu aranır ve aşağı indirilir. Bu durumda bazan koksiks kemiğini rezeke etmek icabedebilir. Rektum aşağı çekildikten sonra mukozadan deriye dikilir (Amussat ameliyatı).

Bu metodla rektum yerine indirilemezse laparatomi yapılarak rektum bulunur ve perineal yolla aşağı çekilir. Ano-rektal atrezilerin perineal veya laparatomi ile mi ameliyat edilmesi lazımgeldiği radyolojik tetkik ile evvelden tayin edilir. Bazı defa halka veya yarım ay veya güvercin yuvası şeklinde konjenital darlıklar rektumun alt bölgesini işgal eder. Bunların ileri yaşlarda tedavisi icabedebilir.

ÖZET

Müellifler bu tebliğlerinde yeni doğmuş çocukta rastlanılan en önemli malformasyonları inceleyip radyolojik tetkikin ehemmiyetli olduğu bu malformasyonların klinik belirtileri ve tedavileri üzerinde durmuşlardır.

SUMMARY

Autors in uhis article discuss the most important malformations in infants emphesizing the clinical signs and treatment of these malformations in which the radiological examinations are of great value.

LİTERATÜR

Benson, C.O.: Pediartic surgery.
Gross: The surgery of infancy and childhood.
Kılıçhan, E.: Çocuk cerrahisi ve Ortopedide bazı hakikatler.
Şakar, A.Ş.: Çocuk cerrahisi ve ortopedi, cilt II.

DÜN VE BUGÜN

Dr. Muhlis TUZLACI Doç. Dr. Cem'i DEMİROĞLU Dr. Muzaffer ÖZTÜRK

Dünün en mühim olaylarından biri Röntgen şuaının keşfi idi. 8 Kasım 1895 dünya tarihi için mühim bir gün oldu.

Röntgen Crooken tübü ile tecrübeler yaparken bazı flüoressan kristallerin parıldadığını farketmiş ve yaptığı araştırmalar neticesinde bu parıltının o güne kadar bilinmeyen bir şua tarafından meydana getirildiğini bulmuş ve bunlara X şuaı ismini vermişti.

X şuaları ile ilk film gene Röntgen atrafından çekilmiş olup karısının eline aittir.

Röntgen X şuaları ile yaptığı araştırmaları ilk defa 28 aralık 1895 te Würstburg Tıp ve Fizik cemiyetinde bildirmiştir. Röntgen bilahare klasikleşmiş olan neşriyatında X şuaları hakkında geniş malûmat vermiş ve senelerce bunlara yeni bir şey ilâve edilmemiştir(*). Röntgen şualarının ilk tatbikatı tıpta kendini göstermiş ve 1896 dan itibaren X şuaları trauma teşhisinde kullanılmağa başlanmıştır.

1896 senesinde Dr. Esat Feyzi mecmualardan edindiği bilgi ile Türkiyede devrine uygun ilk röntgen cihazını yapmış ve çalıştırmıştır (10).

Aynı sene içinde opak maddeler kullanılarak vücudun bazı organlarının radiografileri çekilmeğe başlanmıştır. Bu ilk çalışmalar hayvanlar üzerinde yapılmış

* İ. Ü. Tıp Fakültesi Tedavi ve Farmakoloji Kürsüsü Haseki Hastanesi, İstanbul.

ve ilk mide filmi bismut sübnitrat kullanılarak Walter Kanon isimli bir fizyolojist tarafından kedide yapılmıştır.

Aynı düşünceye istinaden Haschek ve Lindenthal 1896 senesinde bir kadavranın damarlarına kontrast madde zerkederek, damarların resimlerini almışlardır (2). Bu şekildeki çalışmalar senelerce devam etmiş ve 1920 senesinde İngiltere'de komple bir atlas neşredilmiştir (3). Kontrast maddeyi canlı hayvanlara vererek yapılan damar çalışmaları 1910 senesinde başlanmış ve bu maksat için önce yağ içinde bismut süspansiyonu ve bilahare lipiodol kullanılmıştır (4).

Fritz Bleichoerder 1905 senesinde merakını tatmin için önce köpeklerde ven arterlere bilahare kendi venası içine kateter ithalini denemiş ve herhangi bir komplikasyon görmemiştir.

Bir ürolog olan Forsmann 1929 da kalbe kontrast vermek gayesi ile kendi venasından sağ atriuma kadar bir kateter ithal etmiştir (5). Kateteri ilk defa teşhis gayesi ile 1930 da Klein kullanmıştır. Canlı insanda ilk arteriografi 1923 senesinde Berberich ve Hirsch tarafından 20% lik stronsium bromit solüsyonu kullanılarak elde edilmiştir (6). Kontrast maddeler hakkında bir hayli çalışmalar yapılmış ve iodlu maddeler ancak 1929 dan itibaren kullanılmağa başlanmıştır. 1931 senesinde de aortografi için Üroselekten kullanılmağa başlanmıştır (7). Bugünkü manada angiografi kontrast maddelerin tekâmülü ve kateterizm tekniğinin ilerlemesiyle 1936 dan itibaren yapılmağa başlanmıştır. Bu arada Castellanos, Pereiras, Garcis, Robb Steinberg ve diğerlerinin çalışmaları bu teknik daha da geliştirilmiş ve 1947 de Shavez ve arkadaşları tarafından selektif anjio kardiografinin temelleri atılmıştır (8).

Bir taraftan angiografi için lüzumlu kontrast maddeler üzerinde çalışılırken diğer yandan seri film çekme imkânları araştırılmış ve yüksek takatlı döner anot tüpleri ve generatörler imal edilmiş. Aynı zamanda rapid kaset değiştiricileri geliştirilmiş, elle sürülen kasetler yerine mekanik ve elektromanyetik tertibatla hareket ettirilen kasetler ve rouleau film kullanılan cihazlar imal edilmiştir. Bu gün bu cins cihazlarla sanayide 6 ile 8 adet film çekmek mümkün olmaktadır.

Tek film çekme metodu ile yapılan angiografilerden elde edilen neticeler kâfi görülmemiş ve kontrast maddenin devamlı olarak hareketini tetkik etmek üzere sinema tekniğinden istifade düşünülmüştür. Ancak sinema için lüzumlu ışık miktarı, normal bir flüoresan ekranla temin edilemediğinden başka cihazların tekâmülünü beklemek icabetmiştir. Nihayet imaj amplifikatörlerinin geliştirilmesi ile bu düşünce gerçekleşme yoluna girmiştir. Flüoressan ekrandaki ışık parlaklığını arttıran bu cihazların ilki 1952 de Kopenhag İnternasyonal Radyoloji Kongresinde gösterilmiştir. Bu ilk cihazlarda ışık parlaklığını arttırma gücü 600 idi ve bunlarla sineanjiografi yapmak için 40 ile 50 mA ile çalışmak icabediyordu. Gelişen teknik sayesinde 3000 ve daha fazla defa parlaklığı artıran imaj amplifikatörleri imal edilmiş ve 4 ile 5 mA ile sinema çekilmesi mümkün olmuştur. Sineanjiografi üzerine ilk çalışmalar Rochester Üniversitesinde Janker ve arkadaşları tarafından 10 sene evvel yapılmıştır.

Bizim laboratuvarımızdaki sineanjiografi cihazı C.G.R. marka, Fransız imalatı bir televizyon ile mücehhez olup 1000 mA takatindedir. Bu cihazda 150 kilovat elde edilebildiğinden en şişman şahıslarda dahi lateral pozisyonda anjiografiler rahatlıkla alınabilmektedir. Bu cihazla ayrıca abdominal aorta, renal, serebral, adrenal, hepatik, pankreatik arterlerin ekstremite arter ve venlerinin, uterus damarlarının tetkiki yanında hazım sistemi tetkikleri ve diğer muayeneler yapılabilmektedir.

1965 yılında kliniğimiz kardioloji laboratuvarında aypılan çalışmalar:

71 sağ kalp kateterizmi,

15 retrograd olarak arteriel yoldan sol kateterizm.

16 aynı seansta hem sağ hem sol müşterek kateterizm,

11 retrograd yoldan yapılan angiocardiography,

2 Brouchenbrough metodu ile sol ventriküle girilerek yapılan angiokardiografi,

56 sağ kalp kateterizmi sırasında yapılan angikardoigrafi.

Bu çalışmalar sırasında 1 vak'a kateterizm esnasında meydana gelen ventrikül fibrilasyonu neticesi ölmüş, Brochenbrough metodunun tatbik edildiği diğer iki vak'adan birinde angio sırasında miyokard içine kontrast madde infiltrasyonu ve ventriküler taşikardi olmuştur. Procain amid ile ritm normale avdet etmiş ve kısa zaman sonra kontrast miyokardtan rezorbe olmuştur. Diğerinde ise ventrikül perforasyonu neticesi eksitus olmuştur (9).

Hülâsa .

X şuaının tarihçesi, Röntgenin bugüne kadar gösterdiği süratli tekâmül ve kliniğimizin Kardioloji laboratuarının bir senelik mesaisi bildirilmiştir.

BİBLİOGRAFİ

1 — Röntgen, W.C., On a new kind of rays. Erste Mitt Sitzber. Uhys sikmd. Ges. Wursburg 137, 1895.

2 — Haschek, E., and Lindenthal, O., Th.: A contribution to the practical use of the photography according to Röntgen Wien Klin. Wchnschr, 9:63, 1896

3 — Orrin, H.O. The X ray atlas of the systemic arteries of the body. Tindall and Cox. 1920

4 — Franc, O., and Alwens, W.: Kreislauf Studien am Röntgenschirm München Med Wchneschr 571: 950, 1910

5 — Forssman, W.: Disondierung des rechten Hergens. Klin. Wochns - Chr. 8:2085, 1959

6 — Berbericsh, J., and Hirsch, S. : Die Röntgenographische Darstellung der arterien und venen am Lebenden.

München Klin. Wchnschr 49: 2226, 1923

7 — Benatt, A.J.: Cardiac catheteriztaion, historical note. Lancet 1:2085, 1929

8 — Chavez, İ., Dorbecker, N., and Celis, A.: Direct intracardiac angiocardiography, its diagnostic value. Am. Heart J. 33:56, 1947

9 — Demiroğlu, C., Danopuloa, D., Tuzlacı, M., Göksel, F., Öztürk, M., Garan, R.: Nadir görülen iki anjiokardiografi komplikasyonu Haseki Tıp Bül. 3:40, 1965

10 — Bilge, N.: İlk Türk Radyologları. Türk Radyoloji Mec. 4:22, 1959.

HABERLER :

22 - 28 Eylül 1965 de Romada II. International Radiologie kongresi toplanmıştır. Bir hafta süren kongre esnasında ilmî toplantılar yapılmış, sergi sarayında muhtelif firmalar en yeni makine ve cihazlarını teşhir etmişler, radyolojik muayene ve tedaviye ait her gün sinemada filmler gösterilmiştir. Bu meyanda akşamları kongresistlere büyük ziyafetler verilmiş, tarihî binalarda toplantılar yapılmıştır.

Gelecek kongrenin 1969 da Japonyada yapılması kararlaştırılmıştır.

Kongreye Türkiyeden iştirak edenler:

Prof. Tevfik Berkman, Prof. Emin Faik Üstün, Prof. Muhterem Gökmen, Doçent Reha Uzel, Doçent Cengiz Kovenk, Prof. Necdet Beken, Dr. Burhan İskeçeli, Dr. Muhlis Tuzlacı, Dr. Turhan Onuktav, Dr. Erdem Gökmen, Dr. Kemal Akay, Dr. Bahattin Ulcay, Dr. Cemil Özkaya, Dr. Nazaret Dilsizyan, Dr. Gürbüz Ahıskalı, Dr. Canpolat Köktekin, Dr. Hadi Özer, Dr. Ferid Paçacı, Doçent Medeni Cen, Dr. Saim Sağ, Dr. Şevket Şanlılek, Dr. Melih Sezer, Dr. Ahsen Özarda (Amerika).

Yeni Doçentler :

Ekim - Kasım aylarınad Tez ve diğer imtihanlarda muvaffakiyet göstererek İstanbul'dan Dr. Erdem Gökmen ve Dr. Nijat Bilge, Ankara'dan da Dr. Hadi Özer Doçent olmuşlardır.

Nöbet İşi :

Radyologların ısrarla nöbete konması konusu devam etmektedir. Ankaradan iki arkadaşın şahsi olarak Devlet Şurasına yaptıkları müracaatların müsbet neticelenecağinden bahsedilmektedir. Müracaatların, Cemiyet kanalile olmayıp, şahsen Danıştaya yapılması gerekmektedir.

Cerrahpaşa Radiodiagnostik Doçentliği :

Geçen sene Doçent unvanını almış olan Dr. Medeni Cen, Tıp fakültesi Profesörler kurulunca Cerrahpaşa Radiodiagnostik kürsüsü doçentliğine seçilmiştir.

Röntgen - Diagnostik laborant ve teknisiyen Kursu :

Çapa Radiodiagnostik kürsüsünde, Verem Savaş Derneğinin yardım ve desteğile, üçüncü Radio-diagnostik laborant ve teknisiyen kursu açılmşı oluş ocak nihayetine kadar devam edecektir. Her sene ilk ve son baharlarda düzenlenen bu kurslara orta mektep mezunlarından 15-20 kadar öğrenci iştirak etmektedir. Üç ay süren kurs esnasında öğrencilere Fizik, Anatomi, Röntgen, radiografi metodları ve karanlık Oda tekniği öğretilmekte ve kurs esnasında ve sonunda yapılan imtihanlarda başarı sağlıyanlara Röntgen - Diagnostiği laborant ve teknisiyen belgesi verilmektedir.

Senelik kongremiz :

Ekim ayı içinde cemiyetimizin senelik kongresi ilan edilen günde yapılmıştır. Maalesef aza arkadaşların büyük bir kısmının alâkasızlığından, iştirak nisbeti çok az olmuştur. Halledilmesi gereken bir çok davalarımızın ancak mesleki tesanüt ve birlikle başarılabilmesi mümkün olacağını hatırlatmağa lüzum olmadığı kanaatindeyiz. Bir kongre toplantısına bu kadar az alâka, cemiyetin istikbali bakımından çok üzücü ve acıdır.

I. ci MİLLİ TÜRK RADYOLOJİ KONGRESİ

Türk Radyoloji Cemiyeti memleketimizde ilk defa olarak Eylül - 1966 da İstanbul'da üç gün sürecek bir kongre toplamaya karar vermiştir.

1 — Kongre yeri :
Çapa Radyoloji Enstitüsüdür

2 — Organizasion komitesi :

Prof.Dr. Muhterem GÖKMEN
Prof.Dr. A.Tevfik BERKMAN
Prof.Dr. Adnan BUDARAS
Dr. Gürbüz AHISKALI
Dr. Muhlis TUZLACI

3 — Kongre devamınca :
a) İlmî eksbision,
b) Teknik eksibision yapılacak,
c) Sinema filmleri gösterilecektir.

4 — Seri Konferanslar :

a) Ana mevzular :
a) Selektiv, angiokardiografi. Moderatör: Dr. Muhlis TUZLACI
2) Kemik hastalıkları.
Moderatör: Prof.Dr. Adnan BUDARAS.

c) Serbest tebliğler (20 dakikayı geçmemek üzere) muhtelif mevzularda olacaktır.

5 — Kongreye iştirâk edebilmek için 50— lira, asistanlardan 25— lira alınacaktır.

6 — Tebliğde veya demonstrasionda bulunmak istiyenler en geç Temmuz - 1966 sonuna kadar bu isteklerini bildirmelidirler.

7 — Tebliğde bulunmak isteyen meslekdaşlarımızın, yapmak istedikleri tebliğin daktilo ile yazılı bir nüshasını adı geçen tarihe kadar aşağıdaki adreslerden birine gönderebilirler.

a) Prof.Dr. Muhterem GÖKMEN
Radiodiagnostik Kürsüsü
Çapa - İstanbul

b) Dr. Gürbüz Ahıskalı
Çocuk Cerrahisi ve Ortopedi Kliniği, Çapa — İstanbul

8 — Daha fazla informasion program tamamlanınca bildirilecektir.

Türk Radyoloji Cemiyeti
Genel Sekreter
Dr. Gürbüz AHISKALI

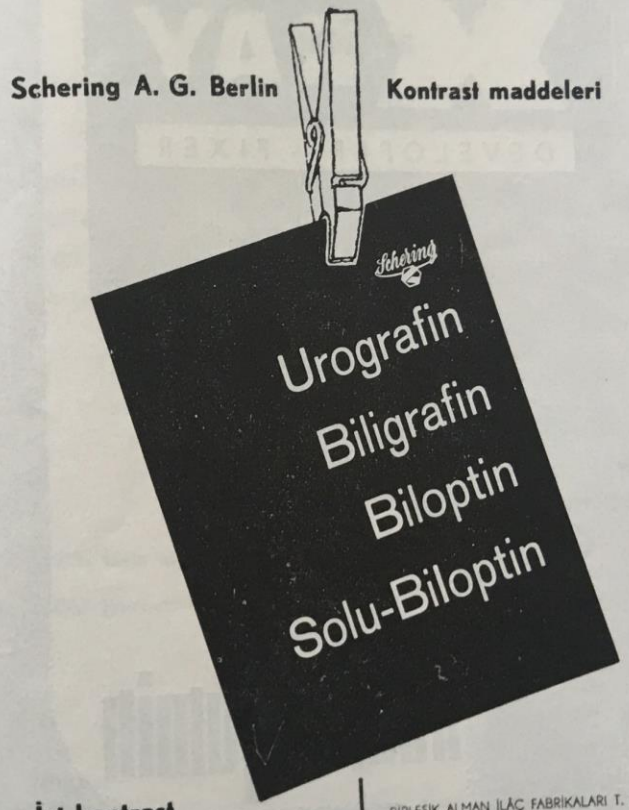

İyi kontrast
İyi tahammül

BİRLEŞİK ALMAN İLÂÇ FABRİKALARI T. LTD. ŞTI.
SCHERING İLMİ BÜROSU
TEŞVİKİYE, TEŞVİKİYE CAD. 73/2
POSTA KUTUSU 264, ŞİŞLİ
TELGRAF . SCHERING - İSTANBUL
TELEFON : 47 86 48